N. 8 - Dicembre 2020

AINAT*news*

PERIODICO SCIENTIFICO E DI INFORMAZIONE
DELL' ASSOCIAZIONE ITALIANA NEUROLOGI AMBULATORIALI TERRITORIALI

INSERTO SPECIALE

LE MALATTIE DA PRIONI

LORENZO CIPRIANO E CINZIA COPPOLA

www.ainat.it

Le malattie da Prioni

Lorenzo Cipriano e Cinzia Coppola, Unità operativa complessa di Neurologia, Università degli Studi della Campania "Luigi Vanvitelli"

Definizione

Le malattie da prioni, patologie neurodegenerative fatali e rapidamente progressive, rappresentano ancora oggi una delle più grandi insidie diagnostiche per il neurologo, potendo mimare, nella loro presentazione clinica, differenti processi degenerativi e non, che coinvolgono il Sistema Nervoso Centrale.

La principale rappresentante di questo grande gruppo di malattie neurodegenerative è la Malattia di Creutzfeldt-Jakob (CJD).

Ma, prima di addentrarci nel lungo e tortuoso percorso descrittivo clinico-patologico della CJD, è d'uopo un breve excursus, storico e biochimico, per ben comprendere, nella loro completezza e complessità, l'evoluzione delle malattie da prioni, dalla loro scoperta alla classificazione odierna.

La storia

Ci troviamo in Germania, primi anni venti del secolo scorso, in piena fase di espansione artistica, culturale e scientifica di quella che Ernst Bloch definirà la "nuova età di Pericle", quando, per la prima volta, si udì il neologismo "Creutzfeldt-Jakob", coniato dal neuropatologo tedesco Walther Spielmeyer (Spielmeyer,1922). Quest'ultimo, nell'articolo "Die Histopathologische Forschung in der Psychiatrie" del 1 Settembre 1922, omaggiava del nome della malattia i due connazionali che neanche due anni prima avevano descritto la neuropatologia dei primi casi di questa fatale, quanto misteriosa, malattia. Indipendentemente, ad un anno di distanza l'uno dall'altro, Alfons Maria Jakob e Hans Gerhardt Creutzfeldt, descrissero 6 pazienti con presentazione clinica variabile, che spaziava dai disturbi cognitivi superiori ai disturbi piramidali ed extrapiramidali, passando per franche manifestazioni atassiche (Jakob et al. 1921a,b,c; Jakob 1922; Creutzfeldt 1920). Eppure, sebbene clinicamente diversi, tutti loro erano accomunati da un singolo, importantissimo fattore: la "schnell fortschreitend" (la rapida progressione), che li conduceva all'exitus nel giro di settimane-mesi dall'esordio.

Il termine "Prion" nasce, invece, nel ben più prossimo 1982 come composto aplologico, coniato dal neurologo e biochimico Stanley Benjamin Prusiner nel suo articolo "Novel proteinaceous infectious particles cause Scrapie" (Prusiner 1982). E, come avviene sovente con le parole portmanteau, anche il nome prione riassume la principale nozione da trasmettere con il neologismo stesso. Origina, infatti, dalla crasi di "**pr**otein" e "infec**tion**", da cui **prion**, a sottolineare la capacità di questa proteina di "infettare" e quindi, influenzare, modificare, eventualmente danneggiare altre strutture, quando entra in contatto con le stesse. Lo scalpore che tale scoperta suscitò fu enorme; questo significava una sola, importantissima, cosa: da quel momento il genoma non era più l'unico detentore "dell'informazione". Prusiner, dimostrò come la trasmissione della Scrapie (una malattia da prioni che colpisce pecore e capre), riprodotta in laboratorio dall'inoculazione nel parenchima cerebrale di materiale infetto, prelevato da un membro della stessa specie, poteva essere arrestata dall'utilizzo di sostanze

denaturanti le proteine, senza che un simile risultato si ottenesse con la denaturazione del materiale genetico. Risultò così evidente che non era un gene, bensì una proteina a determinare la trasmissione della malattia. Per tale scoperta, Stanley Prusiner fu insignito del Premio Nobel per la medicina nel 1997.

Un prione, più specie, più malattie

Le malattie da prioni non sono esclusivo appannaggio del genere umano, ma colpiscono anche le specie animali, acquistando caratteristiche neuropatologiche che spesso presentano una notevole variabilità da specie a specie. Ciononostante, la quasi totalità di loro conserva un tratto neuropatologico caratteristico: la degenerazione spongiforme, termine ancora molto utilizzato, ma che, soprattutto in passato, serviva ad identificare questo grande gruppo di malattie, prima che ne si conoscesse l'agente causale. L'encefalo va incontro ad un rapido processo degenerativo, con formazione di numerosi vacuoli che coinvolgono il neuropilo e conferiscono un aspetto "a spugna" al cervello colpito dalla malattia. Qui di seguito una tabella riassuntiva delle diverse malattie da prioni, la specie coinvolta, l'eziologia e l'anno della loro prima descrizione (**Figura 1**, Imran et al. 2011).

Figura 1. Adattata da Irman, 2011

Animal prion diseases			
Disease	**Host**	**Etiology**	**Year of Description**
Scrapie	Sheep, Goats	Infection with Prions of unknown origin	1732
TME	Mink	Infection with Prions of either sheep or cattle origin	1947
CWD	Cervids	Infection with Prions of unknown origin	1967
BSE	Cattle	Infection with Prions of unknown origin	1986
EUE	Nyala, Kudu	Infection with Prions of BSE origin	1986
FSE	Cats	Infection with prions of BSE origin	1990
NHP	Lemurs	Infection with Prions of BSE origin	1996
Human prion diseases			
Disease	**Host**	**Etiology**	**Year of Description**
Kuru	Human	Ritualistic Cannibalism or "Transumption"	1900s
sCJD	Human	Spontaneous $PrP^{C} \rightarrow PrP^{Sc}$ conversion or somatic mutation	1920
fCJD	Human	Mutations in *PRNP*	1924
GSS	Human	Mutations in *PRNP*	1936
iCJD	Human	Infection with Prions of human origin by cadaveric corneal grafts, hGH or dura mater	1974
FFI	Human	*PRNP* haplotype 178N-129M	1986
vCJD	Human	Infection with Prions of BSE origin	1996
sFI	Human	Spontaneous $PrP^{C} \rightarrow PrP^{Sc}$ conversion or somatic mutation	1999
VPSPr	Human	Spontaneous $PrP^{C} \rightarrow PrP^{Sc}$ conversion or somatic mutation	2008

TME (transmissible mink encephalopathy), CWD (chronic wasting disease), BSE (bovine spongiform encephalopathy), EUE (exotic ungulate spongiform encephalopathy), FSE (feline spongiform encephalopathy), NHP (TSE in non-human primates), sCJD (sporadic Cruetzfeldt-Jacob disease), fCJD (familial CJD), GSS (Gerstmann-Sträussler-Scheinker syndrome), iCJD (iatrogenic CJD), FFI (fatal familial insomnia), vCJD (variant CJD), sFI (sporadic fatal insomnia), VPSPr (variably protease-sensitive prionopathy)

Epidemiologia

Si definisce malattia rara qualsiasi malattia che abbia una prevalenza nella popolazione generale inferiore ad una determinata soglia, codificata dalla legislazione del Paese di riferimento (in UE 5:10000 abitanti mentre in USA 1:1500). L'incidenza, che per ovvie ragioni dovute alla sua rapida progressione, nel caso della CJD, quasi si sovrappone alla sua prevalenza, è di 1-2 affetti su milione di abitanti. (Uttley et al. 2020)

Negli ultimi 30 anni, tale incidenza ha attraversato una graduale ascesa, soprattutto in quei Paesi ove la CJD ha vissuto una più grande espansione (Regno Unito, Francia, USA, Giappone e anche in Italia), destando maggiore apprensione ed allarmismo, da cui ne è, fortunatamente, derivato un immediato reclutamento di tutti gli strumenti sanitari, atti ad affrontarla.

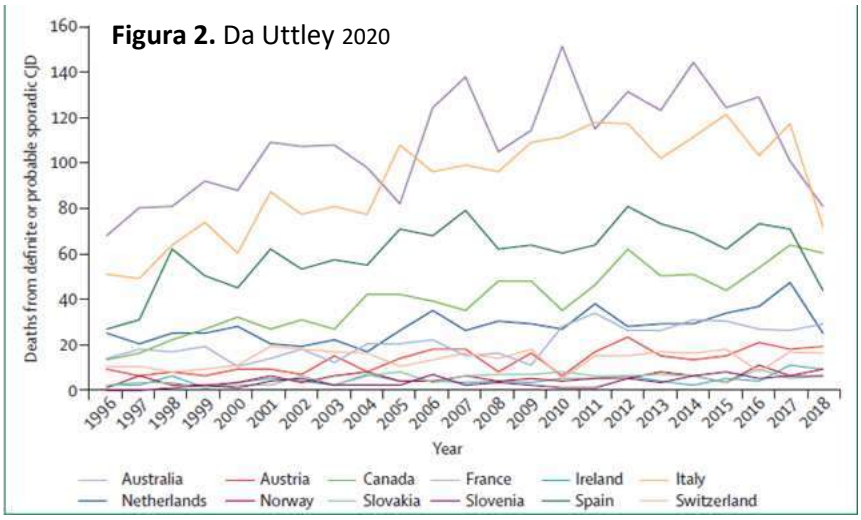

Figura 2. Da Uttley 2020

Ciò ha fatto sì che, tanto per la maggiore esperienza clinica acquisita, tanto per le innovazioni laboratoristico-neuroradiologiche adottate e per il notevole impegno medico prodigato nella lotta contro questa infausta patologia, la sensibilità diagnostica sia notevolmente aumentata, proprio nei Paesi più colpiti. Nella **Figura 2**, vediamo l'espressione iconografica dell'aumento di incidenza di malattia nel periodo dal 1996 al 2018 (Uttley et al. 2020). Da notare come l'Italia rappresenti uno dei Paesi più coinvolti da questo incremento.

Incremento che, per ragioni non completamente note, si esprime principalmente nella forma sporadica di malattia (sCJD), mentre resta stabile l'incidenza delle forme iatrogene, genetiche ed infettive (**Figura 3**).

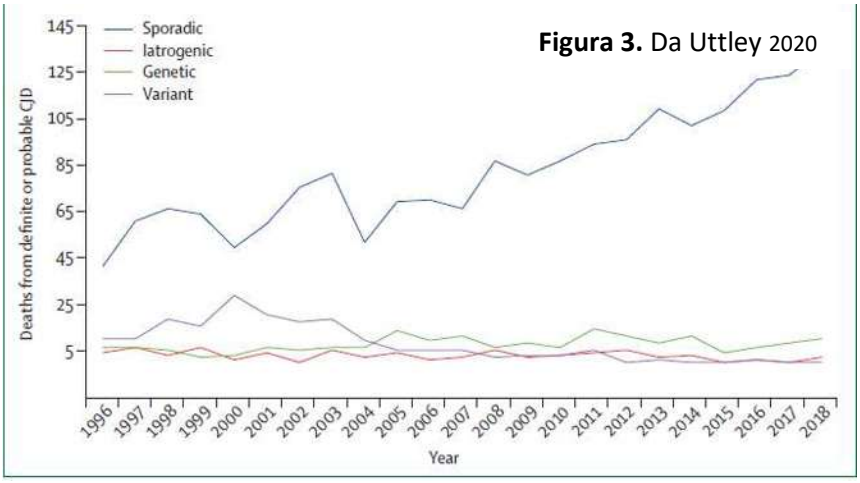

Figura 3. Da Uttley 2020

La struttura

La proteina prionica (PrP) è una proteina di superficie localizzata a livello delle zattere lipidiche della membrana cellulare, ubiquitariamente espressa con una prevalenza a livello del Sistema Nervoso Centrale e Periferico (Bendheim et al. 1992). La proteina è codificata dal gene PRNP, localizzato sul braccio corto del cromosoma 20, in posizione 13 (Liao et al. 1986). La sua funzione è ancora oggi sconosciuta e a poco sono valsi gli studi genetici, che negli ultimi anni hanno cercato invano di attribuire un ruolo a questa proteina. I topi geneticamente modificati PRNP-knockout, ovvero privi della possibilità di codificare la PrP, non mostrano alcun tratto patologico e, soprattutto, attraversano una normale fase di sviluppo neuronale (Bueler et al. 1992).

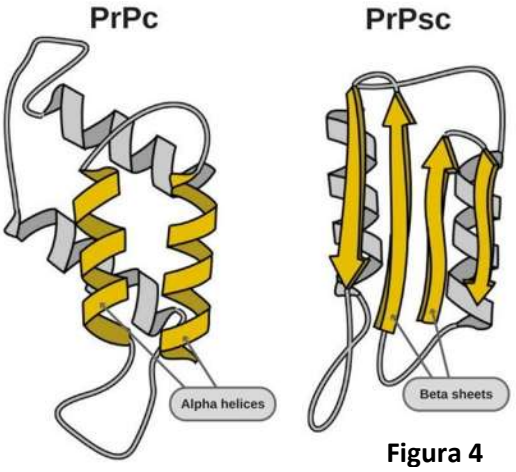

Figura 4

La forma di proteina prionica fisiologica che è presente in ogni individuo sano viene chiamata PrP^c (c=cellulare), laddove la forma patologica Prp^{Sc} (Sc = Scrapie). Il primum movens, che conduce allo sviluppo della malattia è la formazione della Prp^{Sc}, che funge da "stampo" per la PrP^c, guidandola verso un "misfolding", un anomalo ripiegamento strutturale, che a sua volta influenza il ripiegamento delle altre PrP, con cui entra in contatto.

Le due forme, Prp^{Sc} e PrP^c, hanno una sequenza amminoacidica sovrapponibile ma una netta differenza nella loro struttura secondaria, con un diverso rapporto di alfa eliche e beta foglietti. (Prusiner 1998). La PrP^c è costituita, in maniera pressoché esclusiva, da α-eliche (che ne rappresentano circa il 40%) mentre la Prp^{Sc} è per il 30% composta da alfa eliche e per il 45% circa da β-foglietti (**Figura 4**). Questa sproporzionata quota di β-foglietti rende la Prp^{Sc} altamente insolubile, propensa all'aggregazione e capace di diffondere la sua conformazione alle altre proteine lungo tutto il parenchima cerebrale, determinando la vacuolizzazione del neuropilo, la perdita neuronale e l'attivazione gliale, caratteristiche di questa malattia.

Classificazione molecolare

A fine anni '90, in uno studio di correlazione clinico-patologico-molecolare della malattia, Parchi (Parchi et al. 1999) evidenziò la possibilità di suddividere la Creutzfeldt-Jakob in base ad alcune caratteristiche chimico-fisiche della proteina e del gene PRNP.

Introduciamo, quindi, due concetti indispensabili alla comprensione della classificazione di Parchi, attualmente in uso:

1. Il polimorfismo al codone 129 del gene PRNP

2. Il trattamento in laboratorio della PrP (digestione enzimatica e immunoblot della PrP^{Sc})

Figura 5, Puoti et al. 2012

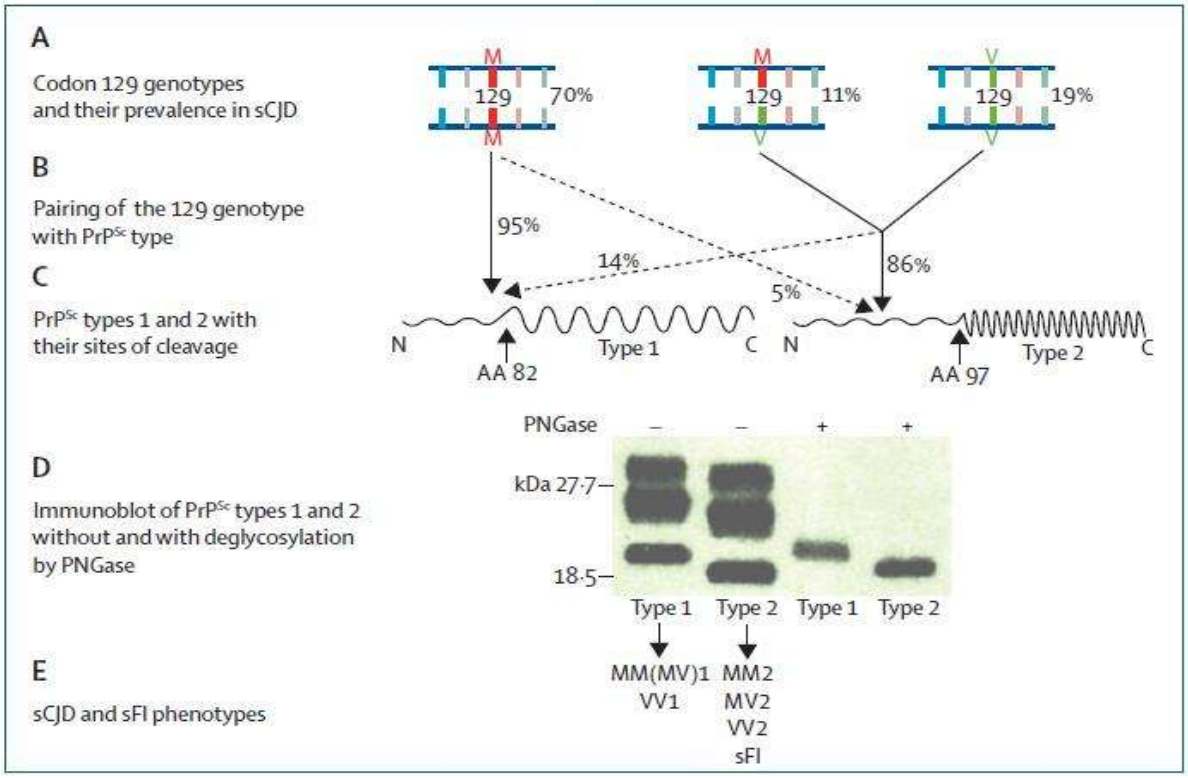

1. Il polimorfismo al codone 129 del gene PRNP

Il codone 129 del gene PRNP possiede un normale polimorfismo ove sia la metionina (M) che la valina (V) possono essere codificate. Da qui ne derivano, in una qualsiasi cellula diploide, 3 possibili categorie: gli omozigoti MM, gli omozigoti VV e l'eterozigote MV. Nella forma sporadica di CJD la maggior parte dei soggetti affetti si presenta con un genotipo MM (70%); gli omozigoti VV rappresentano il 19 % circa e gli eterozigoti l'11% (Puoti et al. 2012). L'importanza di questo polimorfismo non solo si evince nella classificazione clinico-molecolare, ma anche in alcune forme rare come la nuova variante della CJD (ove tutti gli individui affetti sono omozigoti MM) e la più recente VPSPr (in cui si inverte la frequenza del polimorfismo, con una maggiore prevalenza, nella popolazione affetta, dell'omozigosi VV).

2. La digestione enzimatica e l'immunoblot della PrP^{Sc}

La PrP^{Sc} viene suddivisa in due sottocategorie sulla base dell'estensione della regione amino-terminale (N) della proteina, che offre all'enzima *proteinasi K* il punto di clivaggio. Il polimorfismo al codone 129, come mostrato dalla figura in alto, correla in parte con il tipo di PrP^{Sc} che ne deriva. La digestione enzimatica con proteinasi K permette di ottenere due frammenti di proteina, di diversa lunghezza. La proteina "tipo 1", offrendo un sito di clivaggio ad 82 amminoacidi dalla regione N terminale, dà origine a un frammento di grandezza maggiore, ergo più pesante. Dal "tipo 2", dove la proteinasi K agisce in posizione 97 dall'N-terminale, origina un frammento più piccolo e quindi più leggero. Lo step che segue alla digestione enzimatica è la corsa elettroforetica su gel che permette di

separare, in base al peso molecolare, i frammenti generati dalla digestione stessa. Il "tipo 1" ha un peso molecolare di circa 21 kd (kilodalton), "mentre il tipo 2, di "soli" 18 kd.

Le bande evidenti in **Figura 5**, ad altezza 27 kd, sono il frutto della glicosilazione della proteina, possibile tanto sul tipo 1 che sul tipo 2. La proteina prionica, infatti, possiede 2 facoltativi siti di glicosilazione, da cui originano 3 possibili glicoforme: a) non glicosilata; b) monoglicosilata; c) diglicosilata. È intuibile che, maggiore sia la quota di glicosilazione, maggiore sia il peso molecolare e, da ciò, minore la migrazione su gel.

Dall'unione delle proprietà genetiche e molecolari, il polimorfismo al cod 129 e il tipo di PrP^{Sc}, ne nascono 6 categorie: MM1, MM2, MV1, MV2, VV1 e VV2. Come vedremo più avanti, ognuna di queste categorie presenta delle caratteristiche cliniche peculiari.

Tre tipi di CJD

Sebbene le basilari proprietà chimico-fisiche della Prp^{Sc} siano, in linea di massima, indipendenti dal meccanismo di formazione della Prp^{Sc}, conoscere il meccanismo di formazione della "prima" Prp^{Sc} ha permesso di attuare una classificazione etiologica in cui, sovente, anche la clinica si specchia (**Figura 6**).

Possiamo classificare la CJD, sulla base della causa, in tre categorie:

I. forma sporadica (sCJD)

II. forme familiari (fCJD)

III. forma acquisita, che comprende la nuova variante (variant Creutzfeldt-Jakob, vCJD) e le forme iatrogene (iCJD)

Familial
Phenotype
CJD
Fatal familial insomnia
Gerstmann-Sträussler-Scheinker disease
Heterogeneous or mixed phenotype
Sporadic
Phenotype
CJD 129MM1 and CJD 129MV1*†
CJD 129VV1
CJD 129MM2
CJD 129MV2
CJD 129VV2
Fatal insomnia‡
Variably protease-sensitive prionopathy§
Acquired by infection
Phenotype
Kuru
Variant CJD
Iatrogenic CJD

Figura 6. Puoti et al. 2012

I. Creutzfeldt-Jakob Sporadica

La forma sporadica rappresenta la variante più comune, costituendo circa l'85% dei casi di CJD. Oggi, la comunità scientifica concorda sull'ipotesi che si tratti di una malattia neurodegenerativa "spontanea", che nasce o da una mutazione somatica nel gene della proteina prionica o da un cambiamento strutturale, stocastico, della proteina stessa, da cui poi trae origine la PrP^{Sc}.

La presentazione clinica della sCJD è alquanto eterogenea, spaziando dai fenotipi cognitivi, psichiatrici, atassici, con l'eventuale aggiunta, soprattutto negli stadi più avanzati di malattia, di disturbi visivi, del linguaggio, di segni piramidali ed extrapiramidali.

I.a. Criteri Diagnostici

Criteri diagnostici dei CDC (chapControl and Prevention, 2018), comprensivi delle recenti tecniche di laboratorio, dotate di alta sensibilità e specificità.

Definita:

- Diagnosticata mediante tecniche neuropatologiche standardizzate; e/o immunocitochimicamente; e/o conferma di PrP proteasi-resistente tramite Western blot; e/o presenza di fibrille scrapie-associated.

Probabile:

- Disordine Neuropsichiatrico + RT-QuIC positiva, nel liquor (CSF) o in altri tessuti

Oppure

- Demenza rapidamente progressiva; **e** almeno due delle seguenti quattro caratteristiche:
    1. Mioclono
    2. Disturbi visuospaziali o segni cerebellari
    3. Segni piramidali/extrapiramidali
    4. Mutismo acinetico

E un risultato positivo ad almeno uno dei seguenti test di laboratorio

- EEG tipico (periodic sharp wave complexes) in qualsiasi fase di malattia
- Dosaggio 14-3-3 nel liquor positivo in pazienti con durata di malattia inferiore ai 2 anni
- Alto segnale nel caudato/putamen alla Risonanza Magnetica (MRI) o almeno due regioni corticali (temporale, parietale, occipitale) o in diffusion-weighted imaging (DWI) o in fluid attenuated inversion recovery (FLAIR)

E in mancanza di test di laboratorio che indichino una diagnosi alternativa.

Possibile:

- Demenza progressiva; **e** almeno due delle seguenti quattro caratteristiche:
    1. Mioclono
    2. Disturbi visuospaziali o segni cerebellari
    3. Segni piramidali/extrapiramidali
    4. Mutismo acinetico

E assenza di positività a qualsiasi dei quattro test sopra menzionati, che potrebbero classificarla come "probabile"
E durata di malattia inferiore ai 2 anni
E in mancanza di test di laboratorio che indichino una diagnosi alternativa.

(https://www.cdc.gov/prions/cjd/diagnostic-criteria.html)

La diagnosi *definita* si ottiene solo mediante conferma, con tecniche neuropatologiche, immunoistochimiche e/o Western blot, del materiale cerebrale post-mortem. La diagnosi *probabile* si giova invece dell'utilizzo di test di laboratorio che permettono di rafforzare il sospetto clinico, nato dalla presenza di un disordine cognitivo rapidamente progressivo, a cui si associano almeno due di quattro segni neurologici selezionati. La diagnosi di *possibilità* fa invece leva solo ed esclusivamente sulle caratteristiche cliniche, in mancanza di alcun supporto di laboratorio.

Analizzeremo ora, singolarmente, i punti salienti dei suddetti criteri, dall'aspetto clinico a quello di laboratorio passando per il neuroimaging.

I.b. Caratteristiche cliniche

I principali segni e sintomi d'esordio sono:

1. **Sintomi neuropsichiatrici**: All'interno di questa categoria, si inseriscono un numero considerevole di segni e sintomi, tutti accomunati da una rapida progressione. Il più tipico è un deterioramento cognitivo con progressiva e rapida perdita di funzioni cognitive superiori, quali il linguaggio (forme afasiche), prassico-costruttive e quelle attribuibili al lobo frontale, fino ad una franca demenza. Segni precoci risultano essere: difficoltà di concentrazione, disturbi di memoria (principalmente a breve termine), carenza di critica e giudizio, spesso accompagnati da disturbi dell'umore e comportamentali. Apatia, abulia, anedonia e depressione sono quelli di più frequente riscontro; più rari, invece, i corrispondenti sintomi "positivi" quali euforia, allucinazioni ed iperattività. Molto frequenti sono anche i disturbi del sonno, dove tipica è l'ipersonnia, leggermente meno rappresentata l'insonnia, con l'eccezione delle varianti MM2-talamiche.
2. **Mioclono**: di frequente riscontro. Si evidenzia soprattutto in risposta a un rumore improvviso ed intenso o a stimoli visivi inaspettati, quasi come reazione di sussulto o trasalimento, probabile espressione di un'aumentata eccitabilità corticale. Tale disturbo, presente fino al 90% dei casi di sCJD, non è necessariamente presente all'esordio di malattia e soprattutto non sembra correlare con la gravità del decadimento cognitivo. Inoltre, è bene ricordare, per la diagnosi differenziale, che il mioclono, associato a disturbi del linguaggio, prassici e visuospaziali, con sindrome extrapiramidale, è una tipica espressione della Sindrome Cortico-Basale (CBS), patologia neurodegenerativa dall'evoluzione, però, assai più lenta.
3. **Segni cerebellari**: si ritrovano in circa 1/3 dei soggetti affetti. Includono nistagmo ed atassia. Caratteristici, all'esordio, nelle forme "tipo 2", associate alla presenza di valina al codone 129. In alcuni casi selezionati, la clinica cerebellare può rappresentare l'unico tratto patologico, anche nelle fasi più avanzate di malattia; ciò avviene nelle forme iatrogene da trapianto di dura madre o da GH umano.
4. **Segni piramidali**: presenti fino all'80% dei casi, sono caratterizzati da iper-reflessia, spasticità e dai segni di Hoffmann e di Babinski.
5. **Segni extrapiramidali**: più rari, sono rappresentati da rigidità, bradicinesia e distonia, segno, quest'ultimo, come per il mioclono, presente nei criteri diagnostici della CBS.

Da menzionare alcuni rari sottotipi di malattia, identificati sulla base della loro caratteristica clinica peculiare, che rimane un segno/sintomo isolato per una buona parte del decorso della malattia. Tra queste, la variante di Heidenhain, ad espressione visuospaziale, e la Oppenheimer-Brownell, cerebellare, sono quelle più note. Degne di menzione anche le forme talamiche e striatali (Appleby et al. 2009).

I.c. Biomarcatori di malattia

La diagnostica strumentale si avvale sostanzialmente di tre metodiche:

1. Elettroencefalogramma;

2. Dosaggio liquorale di biomarcatori specifici di malattia;

3. Risonanza Magnetica (Magnetic Resonance Imaging, MRI).

1. Elettroencefalogramma

Il caratteristico tracciato elettroencefalografico con complessi periodici bi- o trifasici (Periodic Sharp Wave Complexes, PSWCs, in **Figura 7**) si osserva in una percentuale estremamente variabile. La sensibilità oscilla, infatti, dal 10 al 75% e dipende strettamente dal sottotipo molecolare di sCJD. Come vedremo più avanti, la forma classica MM1/MV1 è, tra tutte, quella in cui l'EEG riveste una maggiore importanza, mostrando una sensibilità superiore al 70%.

Le caratteristiche elettrofisiologiche delle PSWCs, che possiamo osservare in un tipico EEG da sCJD sono le seguenti:

- Grafoelementi periodici, la maggioranza dei quali di durata tra i 100 e i 600 millisecondi, con intervallo tra i complessi di 500-2000 millisecondi;
- Complessi lateralizzati e/o generalizzati;
- Il riscontro di almeno 5 intervalli ripetuti con una differenza di durata inferiore ai 500 millisecondi, tale da escludere un'attività "semiperiodica".

Le PSWCs che rispettano questi criteri sono dotate di alta specificità per la diagnosi di forma sporadica di CJD. È proprio questa loro specificità che permette di distinguere le CJD sporadiche dalle altre malattie da prioni che colpiscono l'uomo. Le PSWCs, infatti, sono di eccezionale riscontro nelle forme di vCJD, Kuru, Fatal Familial Insomnia (FFI) e Gerstmann- Sträussler –Scheinker (GSS). Sono solitamente assenti nelle forme iatrogene.

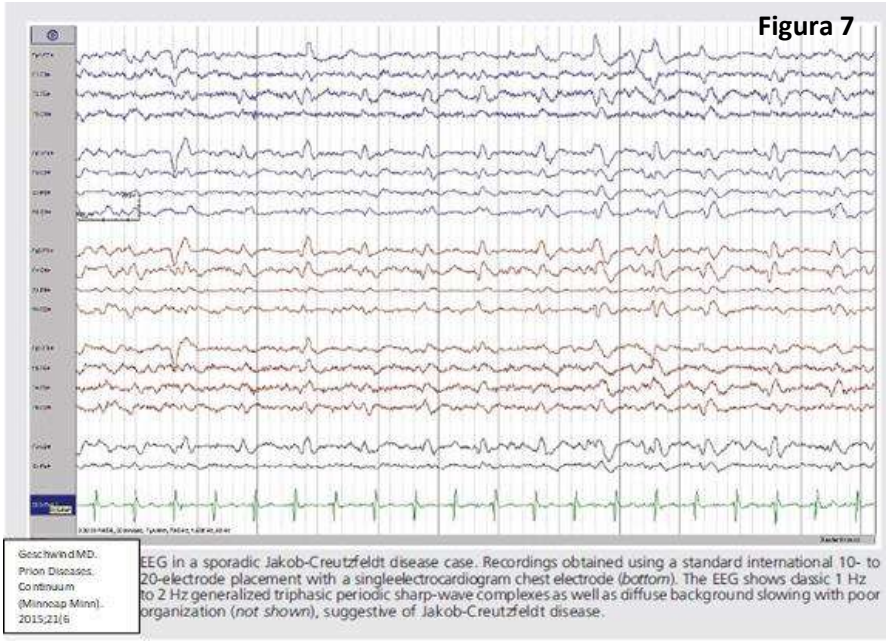

Esistono, però, una serie di fattori che influenzano la sensibilità dell'EEG nella sCJD e che devono essere ricordati per non incorrere in falsi negativi. Il primo tra tutti è la durata di malattia, in quanto spesso le PSWCs sono assenti nello stadio iniziale della sCJD. Ciò deriva dal fatto che la probabilità di riscontrare le suddette anomalie eegrafiche è direttamente proporzionale alla quota di perdita neuronale, che nelle fasi iniziali di malattia potrebbe essere ancora inferiore alla soglia necessaria per la positivizzazione dell'elettroencefalogramma. Per questo motivo, già nel '94 Bertone et al. consigliavano più valutazioni, durante tutto il decorso di malattia. Seconda nozione da tenere a mente, e lo si vedrà meglio più avanti quando i sottotipi di sCJD verranno singolarmente analizzati, è la classificazione molecolare. Infatti, le PSWC non sono quasi mai evidenziabili nei sottotipi atassici (MV2 e VV2) e nella variante talamica della MM2. Terzo fattore da considerare è l'età del paziente. Dalla casistica di Collins et al. del 2006, si evince che

maggiore è l'età del paziente, più alta sarà la probabilità di trovare le PSWCs. Nel soggetto intorno ai 70 anni, la probabilità è quasi del 70% mentre, tra i soggetti al di sotto dei 50 anni, solo un 1/5 mostra un EEG caratteristico. Ultimo, ma non per importanza, è il dato anamnestico farmacologico, perché sia i barbiturici, sia le benzodiazepine possono mascherare il rilevamento delle PSWC.

2. Biomarcatori liquorali

L'analisi del liquido cefalorachidiano permette di valutare la concentrazione di alcune proteine che indirizzano, chi con maggiore specificità (vedesi la RT-QuIC), chi con minore (tau e 14.3.3), la diagnosi verso la malattia di Creutzfeldt-Jakob, offrendo un indispensabile supporto alla clinica.

- **Real-time quaking-induced conversion (RT-QuIC)**. È una tecnica di amplificazione in vitro che sfrutta una proteina prionica ricombinante ($rPrP^c$) come substrato per la PrP^{Sc}. Tale substrato viene poi convertito in fibrille amiloidee, monitorate in tempo reale utilizzando il marcatore fluorescente tioflavina T (ThT) (Green et al. 2018). La sensibilità e specificità della RT-QuIC si aggirano intorno al 92-95% e 98.5-100%, rispettivamente, e come accade anche per le altre metodiche di laboratorio, l'RT-QuIC ha una sensibilità e specificità maggiore nei confronti delle forme "classiche" MM1/MV1 di sCJD e minore per le varianti più rare come i fenotipi MM2, corticali e talamici. Recenti studi hanno rivelato un netto aumento di sensibilità (97%) della RT-QuIC, quando il dosaggio viene eseguito sull'epitelio olfattorio, ottenuto tramite brushing nasale, anziché su liquor, mantenendo sempre una specificità prossima al 100%. Tuttavia, quest'ultima tecnica, meno aggressiva di una puntura lombare, è attualmente raramente utilizzata a scopo diagnostico.

- **Rilevazione della proteina 14.3.3**. È una proteina ampiamente espressa nel SNC, ove riveste un ruolo nello sviluppo e protezione neuronale. Data, però, la sua bassa specificità nella sCJD (80% circa) (Muayqil et al. 2012), la comunità scientifica si sta muovendo verso l'opinione che un eventuale risultato positivo debba essere interpretato più come un'informazione che sostiene l'ipotesi di malattia, piuttosto che come una vera e propria conferma diagnostica. Un risultato negativo non esclude la diagnosi di malattia, soprattutto nel sospetto di una forma genetica o di un raro sottotipo molecolare di sCJD. Falsi positivi sono stati descritti in una vasta gamma di malattie neurologiche quali le encefalopatie metaboliche, ipossiche e paraneoplastiche, in caso di metastasi cerebrali e anche nel corso di encefaliti da herpes simplex (Zerr et al. 1998, Chapman et al. 2000, Satoh et al. 1999, Stoeck et al. 2012).

- **Dosaggio della proteina TAU**. Indispensabile per la stabilità dei microtubuli, la proteina Tau, utilizzata principalmente come biomarcatore nelle demenze neurodegenerative a più lenta progressione, si è da tempo ritagliata un suo spazio anche nella diagnostica della malattia da prioni. Elevati valori di questa proteina nel liquor (>1150 pg/mL) hanno mostrato un'accuratezza maggiore della 14.3.3 sebbene, come quest'ultima, anche il dosaggio della proteina Tau non è esente da numerosi falsi positivi e falsi negativi. Più di recente, è stato suggerito che il rapporto tra la tau totale e la tau fosforilata offra una più alta specificità per la diagnosi di sCJD, rispetto al dosaggio della sola Tau-totale (Skillbäck et al. 2014).

3. Risonanza Magnetica

Di tutti gli strumenti di neuroimmagini a nostra disposizione, la MRI è senza dubbio la più importante ed utile nella diagnosi della CJD. Utile sia per escludere altre patologie che mimano declini cognitivi

rapidamente progressivi, sia per avvalorare il sospetto clinico di malattia, utilizzando specifiche sequenze che permettono di individuare marcatori neuroradiologici, suggestivi di malattia da prioni. L'avanzamento tecnologico della Risonanza, con l'introduzione nei protocolli diagnosti per CJD delle sequenze FLAIR (Fluid-Attenuated Inversion Recovery), DWI (Diffusion-Weighted Imaging) e ADC (Apparent Diffusion Coefficient), ha aumentato sia il valore predittivo positivo che negativo della metodica.

L'iperintensità in DWI, FLAIR e nelle immagini T2-pesate, soprattutto confinata alla corteccia cerebrale, al putamen e alla testa del nucleo caudato (in **Figura 8**, A e B, rispettivamente FLAIR e DWI in soggetto con sCJD) rappresentano i più comuni pattern di MRI nelle forme sporadiche di CJD (Schroter et al. 2000, De Priester et al. 1999, Zeidler et al. 2000). La corteccia insulare, il lobulo parietale superiore, il giro frontale superiore e del cingolo sono le regioni corticali più coinvolte (figura C, coinvolgimento corticale in DWI di sCJD); raro il coinvolgimento isolato del sistema limbico, eccezionale quello della corteccia perirolandica. (Eisenmenger et al. 2016). L'iperintensità DWI-FLAIR-T2 del caudato e del putamen è tipica delle forme MM1, VV2 e MV2. Queste ultime due, inoltre, mostrano sovente anche una netta iperintensità dei nuclei talamici. Caratteristica, quest'ultima, anche del sottotipo MM2-talamico che, a differenza dei sottotipi VV2 e MV2, non si associa ad aumento di segnale corticale in DWI-FLAIR. Rara, ma dotata di un'alta specificità per la nuova variante (vCJD), l'ipertintensità confluente del talamo mesiale e dorsale, che prende il nome di "double hockey stick" o "segno del pulvinar" (Fragoso et al. 2017).

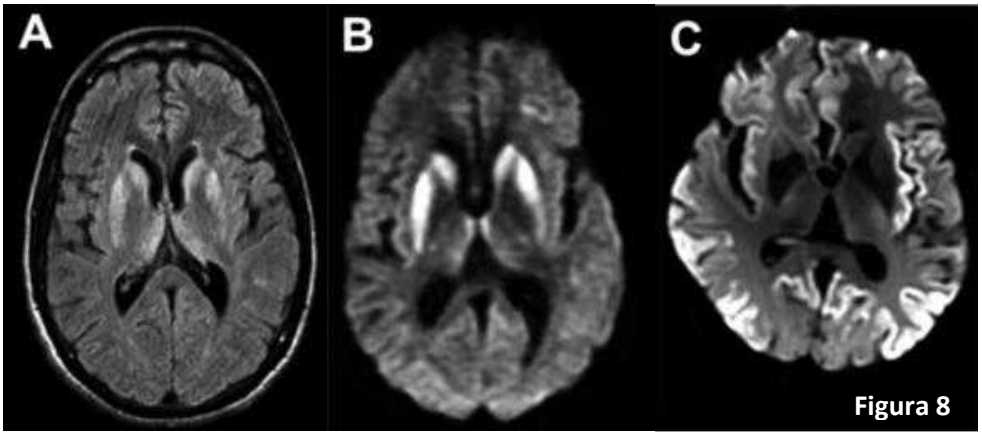

Figura 8

È importante che il clinico ricordi, per non incorrere in falsi negativi, che la positività della MRI (così come accade per l'EEG e per alcuni segni/sintomi clinici) presenta una stretta correlazione con la fase di malattia. La MRI è probabilmente lo strumento meno invasivo e più sensibile in nostro possesso, ma lo è soprattutto nelle fasi precoci di malattia. Dalle informazioni acquisite da dati di letteratura, è stato possibile ricostruire l'evoluzione dei pattern di MRI in base allo stadio di malattia, brevemente riportati qui di seguito:

- Nello stadio iniziale: iperintensità in DWI della corteccia e dello striato, spesso asimmetriche.

- Nella fase intermedia: stessa iperintensità dello stadio iniziale, sebbene con una maggiore tendenza alla bilateralità ed una più grande diffusione corticale e putaminale. In questa fase, diventano evidenti segni di atrofia cerebrale.

- Nell'ultimo stadio: marcata atrofia cerebrale con riduzione, fino alla scomparsa, dell'iperintensità corticale in DWI e FLAIR.

I.d. Analisi dei sottotipi

I sottotipi ormai ampiamente riconosciuti sono 6, con caratteristiche cliniche e di laboratorio più o meno peculiari. È possibile, comunque, raggrupparli in due grandi categorie sulla base del fenotipo clinico d'esordio: **cognitivo versus atassico**. Un esordio cognitivo accomuna i sottotipi MM1/MV1, MM2 e VV1, mentre la presentazione atassica è di più frequente riscontro nei tipi VV2 e MV2.

Figura 9

	sCJD cognitive type			sCJD ataxic type		sCJD (all subtypes)
	MM1/MV1[30,31]	MM2[30,31,44]	VV1*[30,45]	VV2†[30,31] (n=103)	MV2[30,46] (n=85)	(n=515)
Age at onset (years)	66 (42-91)	66 (49-82)	43 (19-71)	64 (41-83)	62 (40-81)	64 (19-91)
Duration (months)‡	4 (1-24)	14 (3-24)	19 (4-72)	6 (3-18)	17 (4-43)	8 (1-72)
Presentation						
Cognitive decline	192/273 (70%)	23/23 (100%)	26/27 (96%)	28/96 (29%)	20/27 (74%)	289/446 (65%)
Ataxia	106/273 (39%)	3/23 (13%)	0/27	94/96 (98%)	22/27 (81%)	225/446 (50%)
Psychiatric	63/273 (23%)	2/23 (9%)	9/27 (33%)	10/96 (10%)	9/27 (33%)	93/446 (20%)
Visual signs	74/273 (27%)	0/23	0/27	3/96 (3%)	0/27	77/446 (17%)
Aphasia	63/273 (23%)	7/22 (32%)	1/27 (4%)	2/96 (2%)	3/27 (11%)	76/445 (17%)
Advanced stage						
Cognitive decline	257/277 (93%)	18/18 (100%)	27/27 (100%)	47/47 (100%)	53/53 (100%)	402/422 (95%)
Ataxia	147/277 (53%)	8/18 (44%)	6/12 (50%)	47/47 (100%)	53/53 (100%)	261/407 (64%)
Psychiatric	91/277 (33%)	12/18 (67%)	20/27 (74%)	10/47 (21%)	31/53 (58%)	164/422 (39%)
Visual signs	113/277 (41%)	4/18 (22%)	0/12	0/47	13/53 (25%)	130/407 (32%)
Aphasia	97/277 (35%)	13/18 (72%)	4/12 (33%)	0/47	19/53 (36%)	133/407 (33%)
Parkinsonism§	69/277 (25%)	13/18 (72%)	6/12 (50%)	3/47 (6%)	40/53 (75%)	131/407 (32%)
Pyramidal	166/277 (60%)	15/18 (83%)	7/12 (58%)	23/47 (50%)	18/53 (34%)	229/407 (56%)
Myoclonus¶[30,31,47]	205/211 (97%)	15/18 (83%)	11/27 (41%)	39/59 (66%)	39/53 (74%)	309/368 (84%)
EEG sensitivity‖[48]	73% (189)	24-44% (21)**	0-42% (27)**	13% (59)	8% (52)	44% (348)
CSF sensitivity‖[48]						
14-3-3	100% (108)	40% (5)	100% (4)	100% (23)	100% (2)	95% (142)
Tau	97% (115)	53% (15)	100% (4)	100% (23)	100% (6)	88% (163)
MRI sensitivity‖[50]	80% (49)††	93% (15)	100% (2)	60% (15)	100% (8)	81% (89)

Data are mean (range), n/N (%), or % (N). sCJD=sporadic Creutzfeldt-Jakob disease. M=methionine. V=valine. PrP^{Sc}=scrapie prion protein. EEG=electroencephalogram.
*Cali I, and Gambetti P, unpublished (15 cases). †Cali I, and Gambetti P, unpublished data (17 cases). ‡Duration is time from first symptom to death. §Including other types of dyskinesia. ¶Rare at presentation. ‖95% CIs not available; data should be interpreted with reference to sample size. **Ranges are the variations reported.
††sCJDMV1 alone has a sensitivity of 100%, on the basis of six cases.

- **MM1 e MV1:** in relazione alle loro similitudini neuropatologiche e cliniche, vengono spesso classificati in un singolo gruppo e rappresentano fino al 70 % nelle casistiche di sCJD. Il 97% di questa categoria presenta, durante il decorso della malattia, un mioclono corticale, frequente riscontro all'EEG di PSWCs e biomarcatori liquorali positivi nella quasi totalità dei casi studiati. Durata di malattia media: 4 mesi.

- **MM2:** rappresenta una piccola eccezione, perché mostra un doppio tropismo: corticale e talamico, da cui ne nascono le due omonime varianti.
  - La variante corticale, le cui caratteristiche sono mostrate nella **Figura 9**, insieme con gli altri sottotipi, si presenta con un classico declino cognitivo a rapida progressione, a cui spesso (1/3 circa dei casi) si associano disturbi del linguaggio, all'esordio; ottima la sensibilità della MRI; infrequente il riscontro all'EEG di PSWCs; scarsa la positività dei biomarcatori liquorali. La durata media di malattia è nettamente superiore rispetto alla forma "classica" MM1/MV1: 14 mesi.

- La variante talamica mostra, invece, proprietà cliniche che di molto si discostano dagli altri tipi molecolari. È, infatti, bassa l'incidenza delle manifestazioni cognitive o atassiche, all'esordio, mentre è distintiva una presentazione clinica con insonnia e iperattività psicomotoria. Non infrequenti, comunque, le manifestazioni atassiche e cognitive, che sebbene più rare all'esordio, sono comunque, nella fase più avanzata di malattia, parte integrante di questa variante. Per tali peculiarità cliniche, la MM2 talamica prende il nome di Sporadic Fatal Insomnia (sFI), poiché si veste di segni e sintomi tipici della forma familiare (Fatal Familial Insomnia, FFI). Inoltre, si allontana dalle forme tipiche di CJD anche per età di esordio e per durata di malattia; la prima, si attesta su un valore mediano di circa 45 anni mentre, la durata di malattia è tra le più lunghe, 24 mesi, valore che ricorda molto la sopravvivenza media delle altrettanto rare VPSPr. La diagnostica strumentale offre poco sostegno nella diagnosi della sFI.

- **VV1:** rappresenta solo l'1% dei casi. Fenotipo cognitivo con più lento decorso clinico, circa 19-21 mesi (Meissner et al. 2005) ed esordio più precoce (43 anni). Ottima la sensibilità dei biomarcatori liquorali e delle neuroimmagini.

Figura 10

	Sporadic familial insomnia	Variably protease-sensitive prionopathy			
	MM2 (n=31)	VV (n=21)	MV (n=9)	MM (n=3)*	All genotypes (n=33)
Age at onset (years)	46 (13, 24-74)	67 (9, 48-77)	74 (5, 65-81)	78 (12, 64-87)	70 (9, 48-87)
Duration (months)†	24 (13, 10-73)	18 (15, 10-60)	34 (25, 7-73)	41 (9, 10-73)	24 (10, 7-73)
Presentation					
Cognitive decline	13/31 (42%)	12/21 (57%)	6/9 (67%)	0/3	18/33 (55%)
Ataxia	13/31 (42%)	0/21	0/9	1/3 (33%)	1/33 (3%)
Insomnia	9/31 (29%)	–	–	–	–
Psychiatric	8/31 (26%)	14/21 (67%)	6/9 (67%)	1/3 (33%)	21/33 (64%)
Visual signs	7/31 (23%)	–	–	–	–
Dysautonomia	1/31 (3%)	–	–	–	–
Aphasia	–	11/21 (52%)	1/9 (11%)	1/3 (33%)	13/33 (39%)
Parkinsonism	–	2/21 (10%)	0/9	1/3 (33%)	3/33 (9%)
Advanced stage					
Cognitive decline	31/31 (100%)	21/21 (100%)	9/9 (100%)	3/3 (100%)	33/33 (100%)
Ataxia	22/31 (71%)	10/21 (48%)	2/9 (22%)	1/3 (33%)	13/33 (39%)
Insomnia	14/31 (45%)	–	–	–	–
Psychiatric	14/31 (45%)	18/21 (86%)	6/9 (67%)	1/3 (33%)	25/33 (76%)
Visual signs	13/31 (42%)	–	–	–	–
Pyramidal signs	9/31 (29%)	–	–	–	–
Dysautonomia	6/31 (19%)	–	–	–	–
Aphasia	–	12/21 (57%)	1/9 (11%)	2/3 (67%)	15/33 (45%)
Parkinsonism	–	8/21 (38%)	3/9 (33%)	3/3 (100%)	14/33 (42%)
Myoclonus	32% (30)	12% (16)	22% (9)‡	100% (2)‡	22% (27)‡
EEG sensitivity§	7% (27)	0% (16)	25% (4)	50% (2)	9% (22)
CSF sensitivity§¶	13% (15)	37% (8)	0% (4)	50% (2)	21% (14)
MRI sensitivity§‖	8% (26)**	5% (20)	0% (9)	0% (2)	3% (31)

Data are median (SD, range), n/N (%), or % (N). M=methionine. V=valine. PrP^{Sc}= prototypic scrapie prion protein. EEG=electroencephalogram. *An additional proven case was asymptomatic at death. †Duration is time from first symptom to death. ‡All in the late phase of disease. §95% CIs not available; data should be interpreted with reference to sample size. ¶14-3-3 and tau tests combined. ‖As determined by the presence of alterations typical of Creutzfeldt-Jakob disease. **Single-photon emission CT or PET scans were positive in all eight patients who underwent this examination.

- **VV2:** rappresenta circa il 10% delle varianti. Portavoce dei fenotipi atassici, ha una durata di malattia prossima alla MM1/MV1, così come per l'età d'esordio, con una media di 64 anni. Alta sensibilità per le neuroimmagini e la diagnostica di laboratorio, eccezion fatta per l'EEG.

- **MV2:** copre anch'essa circa il 10% della casistica delle sCJD; caratteristiche cliniche simili alla precedente, da cui si discosta per la più lunga durata di malattia. Simile alla VV2 anche sul versante della diagnostica strumentale.

I.e. Diagnosi Differenziale

In una review del 2016, un gruppo dell'University Collage di Londra ha offerto una dettagliata descrizione dei principali "mimics" delle malattie da prioni (Mead et al. 2017). Innanzitutto, gli autori

sottolineano che va definito il fenotipo di malattia. Infatti, le forme "cognitive" entrano in diagnosi differenziale con le classiche demenze neurodegenerative, mentre le forme "atassiche" andranno distinte dalle malattie cerebellari neoplastiche, paraneoplastiche ed infettive. Le varianti a presentazione visuospaziale (Heidenhain) possono inizialmente mimare, data la presenza di dispercezioni visive, distorsioni delle immagini, palinopsia, scotomi ed emianopsie, forme di interesse neuroftalmologico se non prettamente oculistico/optometrico, mentre sarà necessario scindere le forme "psichiatriche-comportamentali" da depressione e/o disturbi psicotici.

- **Forme neurodegenerative**. Includono naturalmente le forme di deterioramento cognitivo da Malattia di Alzheimer (AD), da Malattia a corpi di Lewy (LBD) e da demenza fronto-temporale (FTD). Spesso, i soggetti che ne sono affetti, possono attraversare un rapido peggioramento cognitivo (scatenato da fattori esterni quali infezioni, bruschi cambiamenti terapeutici o episodi emotivamente stressanti) fino al delirium. È, senza ombra di dubbio, necessario che in questi individui venga effettuata un'approfondita anamnesi, grazie alla quale si riesce quasi sempre ad ottenere testimonianze di lievi e lentamente progressivi deterioramenti cognitivi, già presenti mesi o anni prima del peggioramento acuto. Mead et al. consigliano, inoltre, di prestare attenzione ad alcuni aspetti clinici quali il mioclono, l'atassia, i segni motori e le loro connessioni con specifici trattamenti farmacologici. Talvolta, infatti, questi segni possono essere slatentizzati da specifiche terapie e ci conducono verso un'erronea diagnosi di CJD. Il mioclono può essere peggiorato dall'assunzione di antidepressivi triciclici, l'atassia dagli antiepilettici, mentre una terapia antipsicotica in un soggetto con LBD può far emergere disturbi motori extrapiramidali.

- **Encefaliti immunomediate**. Prima fra tutte quella da anticorpi contro il recettore del glutammato (NMDA), caratterizzata da un esordio subacuto di disturbi comportamentali e alterazioni dello stato di coscienza. Frequenti, come del resto in molte di queste encefaliti, le manifestazioni epilettiche, che sono invece inusuali per la CJD. Entrano in diagnosi differenziale anche le forme da anticorpi contro il complesso dei Canali del Potassio voltaggio-dipendenti (VGKC), che si presentano con contemporaneo coinvolgimento periferico (neuromiotonia e rigidità muscolare) e centrale (le tipiche crisi epilettiche distoniche faciobrachiali, i disturbi comportamentali, della memoria e alterazioni dello stato di coscienza). Più raramente, si comportano da "mimics" le forme anti-GAD (encefalite limbica e atassia cerebellare), anti-AMPA (psicosi ed encefalite limbica), anti-$GABA_A$/$GABA_B$ e anti recettore della glicina (encefalopatia con rigidità generalizzata e mioclono). La MRI, la PET ed il prelievo del liquor con la ricerca degli specifici anticorpi indirizza la diagnosi verso queste forme autoimmuni.

- **Infezioni**: tra esse, si annoverano le forme virali, principalmente rappresentate dalla Leucoencefalopatia multifocale progressiva (PML). Quest'ultima è un'infezione opportunistica da Poliomavirus JC, che si sviluppa quasi esclusivamente in soggetti immunocompromessi. Clinicamente è spesso caratterizzata da un'alterazione dello stato di coscienza con atassia e disturbi visuospaziali, ad esordio subacuto e rapida progressione. L'alta frequenza di manifestazioni epilettiche, di insolito riscontro nella CJD, aiuta nell'inquadramento clinico. La MRI permette di fugare ogni dubbio, in quanto mostra le classiche lesioni demielinizzanti nella giunzione tra sostanza bianca e grigia, con possibile coinvolgimento dei gangli della base, del talamo e del corpo calloso. Altre forme di encefaliti virali, con disturbi comportamentali e dello stato di coscienza, si accompagnano spesso ad aspetti atipici per una CJD quali febbre, meningismo e crisi epilettiche. Imprescindibile l'esame del liquor per raggiungere la corretta diagnosi etiologica.

- **Forme tossiche-metaboliche**. L'encefalopatia di Wernike e quelle da insufficienza epatica e renale (iperammoniemica) sono le forme più frequenti. La prima, disordine acuto da deficit di tiamina, si caratterizza per la presenza di atassia, oftalmoplegia e stato confusionale. Le seconde sono caratterizzate da compromissione fluttuante dello stato di coscienza, sovente accompagnato da mioclonie. L'anamnesi e le neuroimmagini permettono di fare diagnosi differenziale.

- **Forme neoplastiche e vascolari.** Da menzionare, i linfomi primari del SNC, le vasculiti e la sindrome da encefalopatia posteriore reversibile (PRES). La MRI (con mdc per le prime due forme e con le sequenze DWI-ADC per la terza) permettono di indirizzare la diagnosi.

Da ricordare, infine, che le distinzioni sopra citate e le difficili diagnosi differenziali sono tipiche di uno stadio iniziale della patologia.

Infatti, nella fase più avanzata di malattia, la quasi totalità delle CJD raggiungono uno stadio di mutismo acinetico, indipendentemente dalla variante clinica d'esordio.

Figura 11

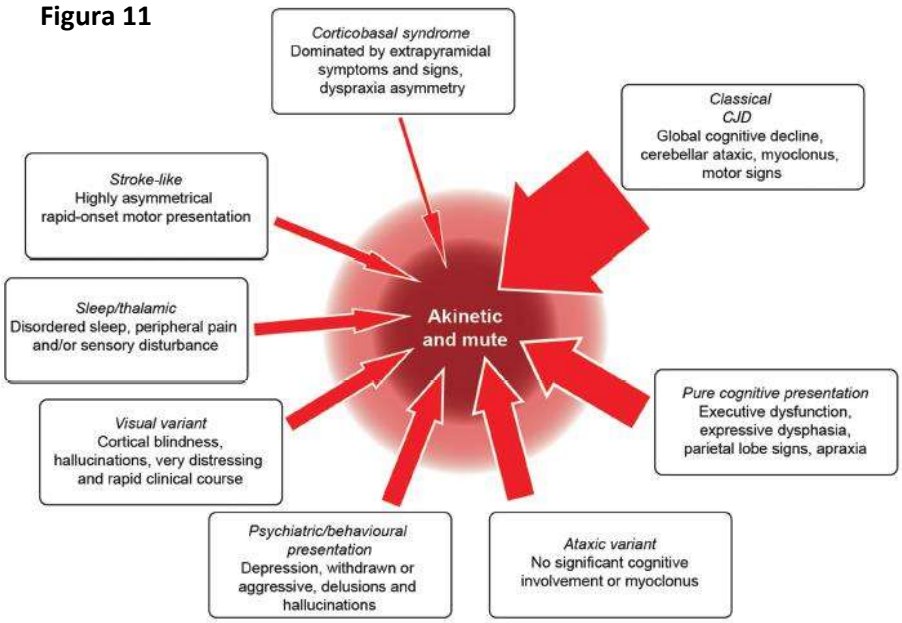

I.f. Analisi Genetica

All'interno del protocollo diagnostico rientra anche l'analisi del gene PRNP. Evidenziare mutazioni patogenetiche all'interno del gene PRNP permette di definire la forma familiare di malattia da prioni (fCJD, GSS e FFI) e di valutare il possibile rischio di trasmissione della malattia alla prole.

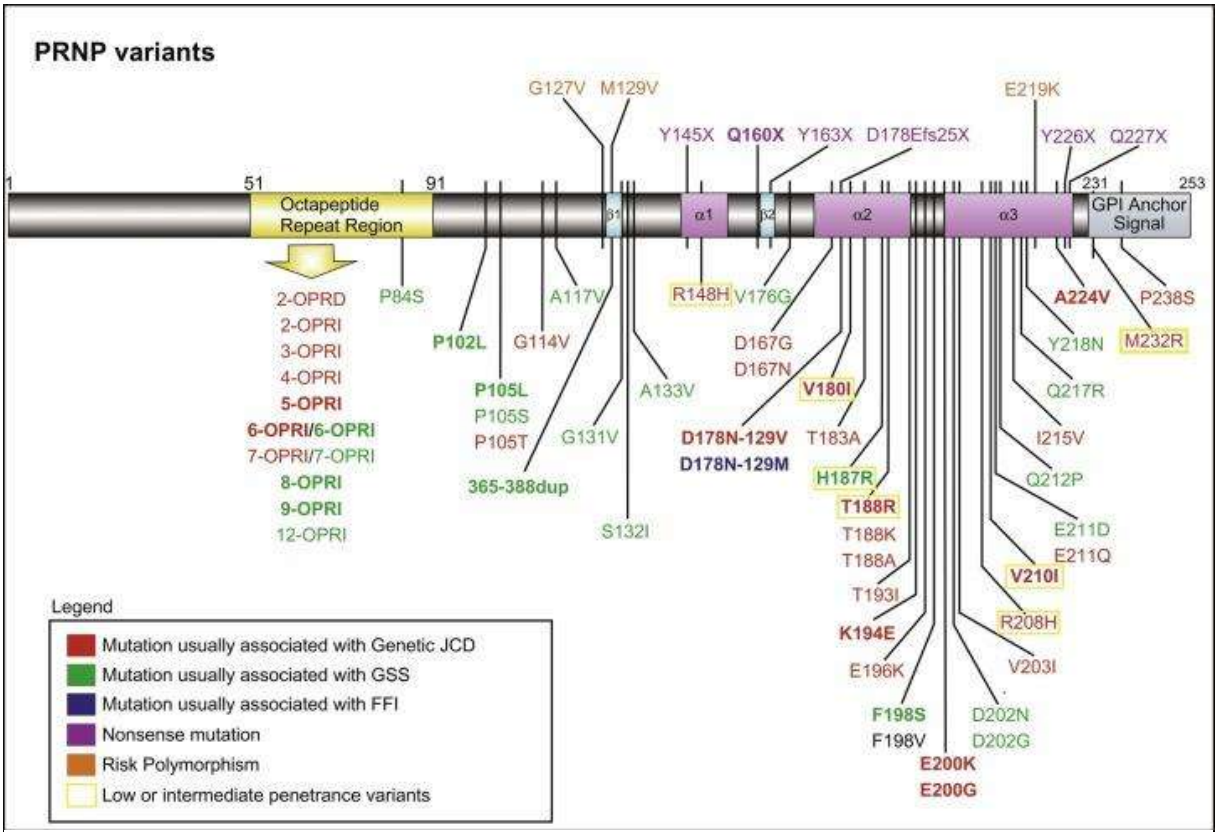

Figura 12, Le mutazioni del gene PRNP con le rispettive forme cliniche; Takada et al. 2017

Fondamentale sarà anche indagare i "risk polymorphisms", soprattutto quello al codone 129, sia ai fini della creazione di un database nazionale, sia per orientarsi sulla rapidità di evoluzione della malattia (che, come visto in precedenza, varia molto da un sottotipo all'altro).

I.g. Neuropatologia

Sebbene sia indispensabile, da criteri, per ottenere una diagnosi di certezza di malattia, l'esame neuropatologico non sempre lo si effettua, soprattutto da dopo l'avvento della RT-QuIC. Questa metodica, offrendo una specificità diagnostica che si accosta al 100%, lascia poco margine di dubbio su possibili altre cause di rapido deterioramento cognitivo.

Ad una valutazione macroscopica del cervello affetto, ben poco indirizza verso la malattia da prioni; l'atrofia marcata con risparmio ippocampale è un reperto alquanto frequente in questa malattia, ma ovviamente molto poco specifico (**Figura 13**).

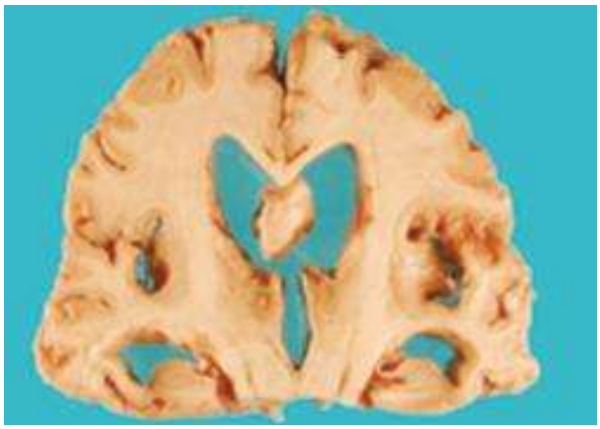

Figura 13. Cervello di paziente affetto da CJD, un'atrofia corticale, di nuclei della base e del talamo con relativo risparmio degli ippocampi, Neuropatologia di Greenfield 2015

Invece, lo studio microscopico, con l'ausilio dell'immunoistochimica, permette di focalizzarsi sulle tre caratteristiche neuropatologiche della malattia da prioni:

1. Degenerazione spongiforme: formazione di vacuoli all'interno del neuropilo, della grandezza dai 2-20 µm (cambiamenti spongiformi microvacuolari; lettera "**A**" in **Figura 14**) ai 20-50 µm, anche confluenti (in **Figura 14**: "**B**"). Grazie all'introduzione del microscopio elettronico, è stato possibile confermare che il fenomeno di vacuolizzazione è un processo intraneuronale, con annessa perdita sinaptica. Il cambiamento spongiforme, però, non è appannaggio esclusivo della malattia da prioni, ma è di frequente riscontro in altre patologie degenerative. La principale differenza tra queste forme e la sCJD risiede nella distribuzione della degenerazione spongiforme. Quest'ultima, infatti, nelle malattie che mimano la neuropatologia dei prioni, risulta confinata in specifici strati della corteccia cerebrale. Nella **tabella 1,** dalla "Neuropatologia di Greenfield", si riassumono i "mimics" spongiformi, tra disordini degenerativi e artefatti, descrivendone il loro aspetto e distribuzione.

Figura 14, A

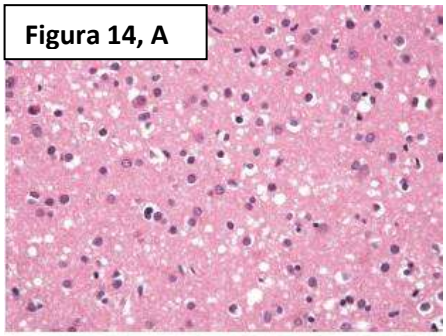

B

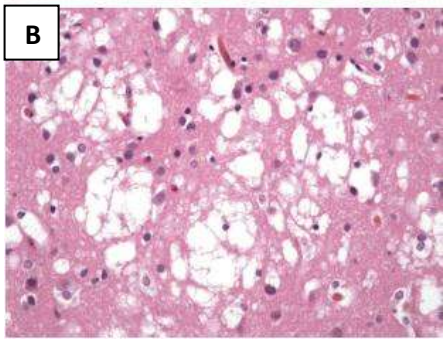

Tabella 1 disorders and artefacts associated with spongiform change

Disorder	Distribution
Dementia with Lewy bodies	Temporal cortex (superior and inferior temporal, entorhinal and insular cortex and amygdala)
Pick's disease	Layer 2 in frontal and temporal cortex
Motor neuron disease dementia	Layer 2 in frontal and temporal cortex
Corticobasal degeneration	Layer 2 in frontal and temporal cortex
Other forms of frontotemporal lobar degeneration	Layer 2 in frontal and temporal cortex
Artefact	**Distribution**
Status spongiosus	Transcortical coarse neuropil vacuolation with severe neuronal loss and gliosis; found in a range of disorders (including Creutzfeldt–Jakob disease (CJD), Pick's disease, diffuse hypoxia)
Cerebral oedema	Pericellular and perivascular; grey and white matter
Cerebral hypoxia	Pericellular; grey and white matter
Metabolic encephalopathies	Pericellular and intracellular; grey and white matter
Poor fixation or processing	Pericellular (around retracted cells) and perivascular; grey and white matter
Autolysis	Pericellular, intracellular; most marked in central grey and white matter and the cerebellar granular layer

2. Perdita neuronale, in particolare nel III e IV strato della corteccia, in assenza di processo infiammatorio.

3. Accumulo di proteina prionica, evidenziato mediante specifiche tecniche immunoistochimiche. L'accumulo di materiale prionico può, in alcune malattie da prioni, determinare la formazione di vere e proprie placche, composte da grandi aggregati fibrillari di PrP^{Sc}, apolipoproteina J e amiloide P, che divengono un aspetto distintivo di questi sottotipi di malattia. Esempi (**Figura 15**) sono: le "placche fibrillari arrotondate" (a) del Kuru (da cui prendono il nome: "kuru-plaque"), le multicentriche (b) della GSS, le floride (c) della vCJD e le microplacche (d) della VPSPr. Anche il semplice accumulo di proteina prionica, in assenza di vere e proprie placche, permette di identificare specifici pattern di malattia: sinaptico, perineuronale, perivacuolare e plaque-like. Questi sono caratteristici di altrettanti sottotipi molecolari di sCJD (**Tabella 2**). Nelle forme MM1/MV1, la PrP si deposita principalmente a livello perivacuolare e sinaptico, con scarsa spongiosi che si concentra in alcune aree della corteccia, soprattutto in quelle occipitali (cosa che potrebbe spiegare il perché una determinata variante clinica, la Heidenhain, si associ quasi esclusivamente alle forme MM1/MV1). Le MV2 mostrano un pattern di PrP-depositi che ricorda molto le "kuru plaques", le VV2 hanno distribuzione perineuronale mentre il sottotipo MM2 esclusivamente perivacuolare. In queste tre forme con tipo 2 di proteina prionica, il grado di degenerazione spongiforme è di gran lunga più grave che nelle forme da tipo 1 di proteina.

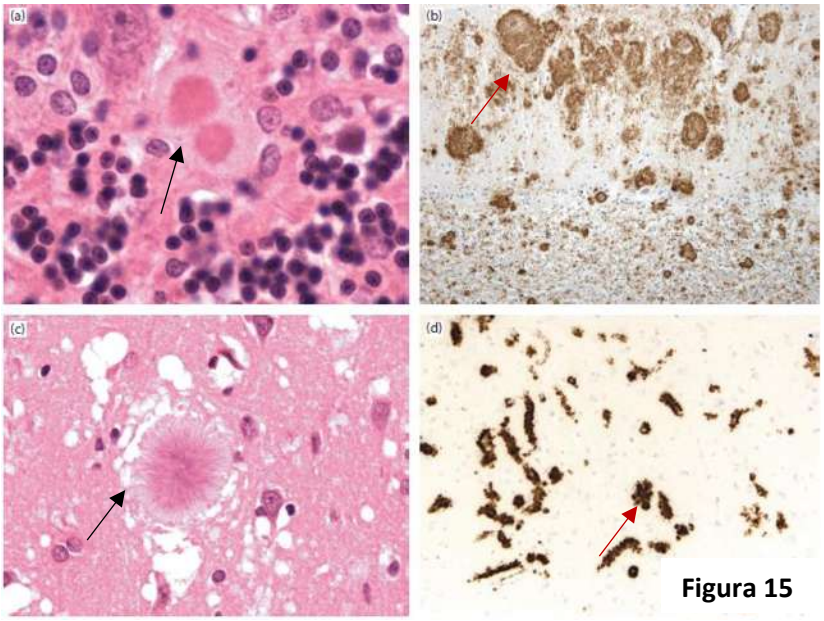

Figura 15

Tabella 2, dalla Neuropatologia di Greenfield, 2015

Subtype	Frequency (%)	Median age at onset (years)	Median duration of illness (months)	Distribution of vacuolation	PrP deposits
MM1	57	66	3	Cerebral cortex (occipital lobe), cerebellum	Synaptic, perivacuolar
MM2	7	52	17	Cerebral cortex, entorhinal cortex	Perivacuolar
MV1	6	73	5	Cerebral cortex (occipital lobe)	Synaptic, perivacuolar
MV2	14	65	11	Entorhinal cortex, hippocampus striatum, thalamus	Kuru plaques, synaptic
VV1	2	53	10	Cerebral cortex (frontal lobe), entorhinal cortex, striatum	Synaptic
VV2	14	66	6	Cerebellum, striatum, thalamus, hippocampus	Synaptic, perineuro-nal, plaque-like

II. Forme familiari di malattie da prioni

All'interno di questo gruppo troviamo le forme geneticamente determinate, dove una mutazione nel gene PNRP condiziona la stabilità della proteina prionica, rendendola maggiormente propensa al cambiamento conformazionale. Le forme ereditarie sono autosomiche dominanti, ad alta penetranza e vengono suddivise in 4 sottotipi:

1. **fCJD**

2. **GSS**

3. **FFI**

4. La recentemente descritta **"prion protein cerebral amyloid angiopathy"**

1. Familial CJD. Sono state descritte più di 50 diverse mutazioni del gene PRNP (Kong et al. 2004, Wadsworth et al. 2004). Tra queste la più frequente, nel mondo, è una sostituzione lisina-glutammina in posizione 200 (E200K), che si presenta clinicamente simile alla forma sporadica MM1/MV1 di CJD, con l'eccezione di un esordio in età più giovanile ed una più lenta progressione di malattia. Generalmente, l'esordio in età più giovanile rispetto alla sCJD, è una regola che accomuna quasi tutte le forme familiari. Come ogni regola che si rispetti, anche questa ha però la sua eccezione, rappresentata dalla V180I, variante frequente in Giappone, che si manifesta in età più avanzata rispetto alle forme sporadiche, con una durata di malattia maggiore. A causa della bassa frequenza di alcuni segni e sintomi cardine della CJD, quali il mioclono, i segni cerebellari e i disturbi visivi la V180I è difficilmente distinguibile dalle altre demenze neurodegenerative (Qina et al 2014). In Italia, la mutazione V210I è quella più rappresentata tra le forme genetiche (Ladogana et al. 2005). I pazienti portatori della mutazione hanno un'età d'esordio minore ed una più lenta progressione rispetto alle sCJD. Inoltre, come nelle forme sporadiche, il polimorfismo al codone 129 riveste un ruolo predominante, potendo influenzare il fenotipo clinico-patologico di malattia (Ritchie et al. 2017) e, a volte, anche sovvertirlo completamente. La sensibilità, simile alla sCJD, dei marcatori di malattia è riassunta nella **tabella 3**.

2. La sindrome di Gerstmann-Sträussler-Scheinker, come le forme familiari di CJD, presenta un esordio più precoce e una progressione più lenta, se paragonata alle forme sporadiche. La GSS è dotata di un'ampia eterogeneità fenotipica, che ovviamente dipende dalla mutazione genetica sottostante. Pazienti con la P102L, la mutazione più comune, presentano un fenotipo prettamente cerebellare con atassia, disartria, alterazione dei movimenti saccadici e, spesso, segni piramidali e pseudobulbari (Kretzschmar et al. 1992), mentre le meno frequenti A117V, Y145STOP e F198S esordiscono con un quadro di rapido deterioramento cognitivo. La caratteristica neuropatologica distintiva, almeno nella variante atassica P102L della GSS, è rappresentata dalle placche amiloidi multicentriche (**Figura 16**), localizzate nello strato molecolare del cervelletto. Nelle forme "cognitive" molto più raro risulta il coinvolgimento cerebellare, ove invece prevale il coinvolgimento della corteccia cerebrale, dello striato e del talamo, con rare, e in alcune varianti del tutto assenti, placche amiloidi di PrP e degenerazione spongiforme.

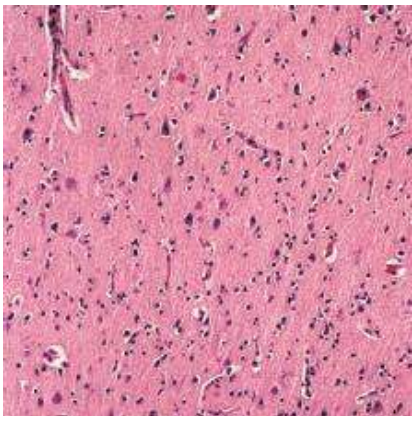

Figura 16. Placche amiloidi multicentriche. Neuropatologia di Greenfield 2015.

3. L'insonnia Familiare Fatale, il cui primo caso riportato è quello di un uomo della Venezia del 1765 con progressiva difficoltà ad addormentarsi (Max 2007), si associa, nella quasi totalità dei casi, alla mutazione D178N (Medori et al. 1992), sebbene lo faccia con una particolarità: la stretta dipendenza dal polimorfismo al codone 129. Quando la mutazione D178N si associa ad omozigosi MM al codone 129, essa si presenta clinicamente sovrapponibile ad una forma di fCJD, mentre quando al codone 129 è presente almeno una valina, si associa ad una sindrome FFI-like. La velocità del decorso di questa forma dipende strettamente dal numero di copie di valina: la forma in eterozigosi MV presenta una progressione più lenta rispetto a quella omozigote VV (in mesi 12 ± 4 di VV vs 21 ± 15 di MV) (Krasnianski et al. 2008). La FFI si manifesta con insonnia rapidamente progressiva, disturbi autonomici (tachicardia, iperidrosi, ipertensione arteriosa), cognitivi (deficit attentivo e della memoria a breve termine), instabilità posturale e disfunzioni endocrine (amenorrea nella donna, impotenza nell'uomo). Per la diagnosi di malattia è indispensabile la presenza del disturbo del sonno, che nel caso in cui non fosse evidenziabile clinicamente, deve essere dimostrato tramite esame polisonnografico. In associazione a questo criterio, devono essere presenti almeno due dei seguenti sintomi: 1. Disturbi psichiatrico-comportamentali a rapida evoluzione quali allucinazioni, ansia, depressione, cambiamenti di personalità, aggressività, disinibizione; 2. Atassia; 3. Mioclono; 4. Disturbi visuospaziali; 5. Deficit cognitivi; più almeno uno tra: 1) Perdita di peso superiore ai 10 kg negli ultimi 6 mesi; 2) Sintomi neurovegetativi (iperidrosi, tachicardia, ipertermia); 3) voce rauca (Krasnianski et al. 2014). Le neuroimmagini rispecchiano la fisiopatologia della malattia, con iperintesità in DWI e ipometabolismo in PET-18-FDG del talamo (dove, neuropatologicamente, vi è un'imponente perdita neuronale, soprattutto nelle regioni antero-ventrale, mediodorsale e pulvinar, in assenza di marcata degenerazione spongiforme e/o placche di PrP; **Figura 17**), con estensione al giro del cingolo e alla corteccia occipitale.

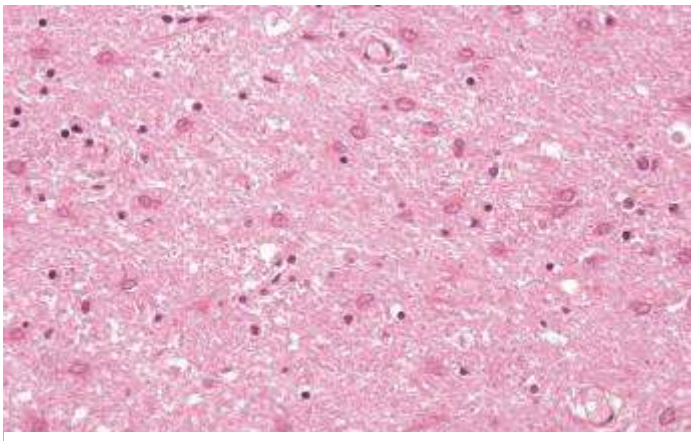

Figura 17, talamo di paziente affetto da FFI

4. Angiopatia amiloide cerebrale PrP-correlata. Indotta dalla mutazione Y145STOP-129M del gene PRNP, ha un esordio in quarta decade con una sopravvivenza media di 20 anni circa. A dare il nome alla malattia è il riscontro neuropatologico di PrP nei piccoli vasi leptomeningei e parenchimali (**Figura 18**) e nel neuropilo perivascolare, in associazione ad una marcata, diffusa atrofia cerebrale e in assenza di degenerazione spongiforme. Recentemente, sono stati descritti singoli casi familiari con le seguenti mutazioni Q160X, Y163X e Y226X-129V/M, arrecanti il medesimo danno vascolare. La clinica è di un deterioramento cognitivo diffuso, difficile da scindere dalle altre demenze neurodegenerative.

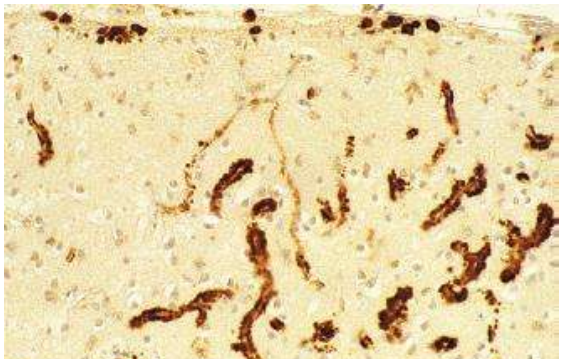

Figura 18. Deposizione perivascolare, evidenziata mediante anticorpi 3F4 anti-PrP, Greenfield 2015.

Caratteristiche	sCJD	vCJD	fCJD	GSS	FFI
Età di insorgenza	60-70 aa	29 aa	60aa	60aa	50aa
Durata di malattia	5 mesi	14 mesi	6 mesi	5 anni	14 mesi
Clinica	Rapido dec. cogn.	Psichiatrica	Simile alla sCJD	Cerebellare	Insonnia
Risonanza Magnetica	60-70% iper. Gangli della base e/o corteccia	Segno del Pulvinar nel 90%	Iperintens. Gangli della base e/o corteccia	Raramente anormale	Atrofia poco specifica
EEG	PSWC fino al 70%	No PSWCs	PSWCs nel 75%	Rara positività	Rara positività
14.3.3.	Positività >80%	Positiva nel 50%	Positività >80%	Negativa	Rara positività
Genetico-molec.	MM1 (70%)	MM nel 100%	Varie mut. del gene PRNP	Principale Mut. P102L	Mut. D178N

Tabella 3. Riadattata da Manix et al. 2015

III-a. La nuova variante

È senza dubbio la forma di CJD che ha riscosso maggior eco. Il primo caso, un ragazzo di 16 anni del Regno Unito, fu descritto nel 1996, e di lì a pochi mesi il mondo avrebbe assistito, impotente, alla diffusione della malattia nel resto d'Europa. Si comprese subito che si trattava di una forma diversa dalla classica forma sporadica, sia per clinica che per neuropatologia. Venne, infatti, ben presto correlata all'assunzione di carne bovina, proveniente da animali affetti da "Encefalopatia Spongiforme Bovina".

È stato proprio grazie alla graduale eradicazione della forma animale, per i maggiori controlli e restrizioni attuate nell'ambito dell'allevamento di questa specie, durante e dopo l'epidemia, che l'incidenza di questa fatale malattia si è in pochi anni notevolmente ridotta, fino quasi a scomparire.

III-a.1. Caratteristiche cliniche e criteri diagnostici

L'età media d'esordio, 29 anni, è di gran lunga inferiore a quella della forma sporadica. La clinica è di solito un'associazione di disturbi psichiatrico-comportamentali e deficit sensitivo-sensoriali. I primi sono, in ordine di frequenza: depressione, apatia, ansia, irritabilità, agitazione ed insonnia. Rare sono le allucinazioni e/o illusioni (Heath et al. 2011, Zeidler et al. 1997, Spencer et al. 2002). I secondi sono parestesie e disestesie, che coinvolgono faccia, mani e piedi, quasi sempre con netta prevalenza di un lato. Più rari, all'esordio della malattia, segni neurologici quali mioclono, atassia ed il progressivo declino cognitivo. La MRI mostra un'iperintensità in DWI-FLAIR-T2 del pulvinar, da solo (segno del pulvinar) o in associazione ad un aumento di segnale del talamo mediodorsale (segno del bastone da hockey; **Figura 19**). La diagnostica liquorale, a differenza della forma sporadica di CJD, si mostra poco utile nella nuova variante con frequenti falsi negativi, sia per il dosaggio della proteina TAU che della 14.3.3; vi è una bassa sensibilità anche per quanto riguarda la RT-QuIC (25% circa; Franceschini et al 2017). L'EEG è solitamente non contributivo, per l'assenza dei PSWCs. Da menzionare la caratteristica doppia glicosilazione del tipo 2 della PrP, che fa sì che venga classificata come tipo 2B, secondo Parchi e Gambetti.

Caracteristiche	Variant CJD	Sporadic CJD
Età media d'esordio	29 anni	65 anni
Durata media di malattia	13-14 mesi	4-6 mesi
Segni e sintomi	Disturbo psichiatrico-comportamentale e sintomi sensitivi	Rapido deterioramento cognitivo
PSWCs	Assenti	Spesso presenti
Pulvinar sign in MRI	>75% dei casi	Assente
CSF RT-QuIC	Solitamente negativa	Positiva >90% dei casi
Perdita neuronale nel talamo posteriore	Severa	Minima
Placche floride	Presenti in gran numero	Assenti
PrP immunoistochimica	Diffuse cluster plaques	Cluster plaques assenti
PrP nel tessuto linfoide	Di frequente riscontro	Non riscontrata
Immunoblot dopo digestione enzimatica	Frammenti diglicosilati	Predominanza di forme monoglicosilate

Tabella 4, Caratteristiche clinico-patologiche: vCJD vs sCJD

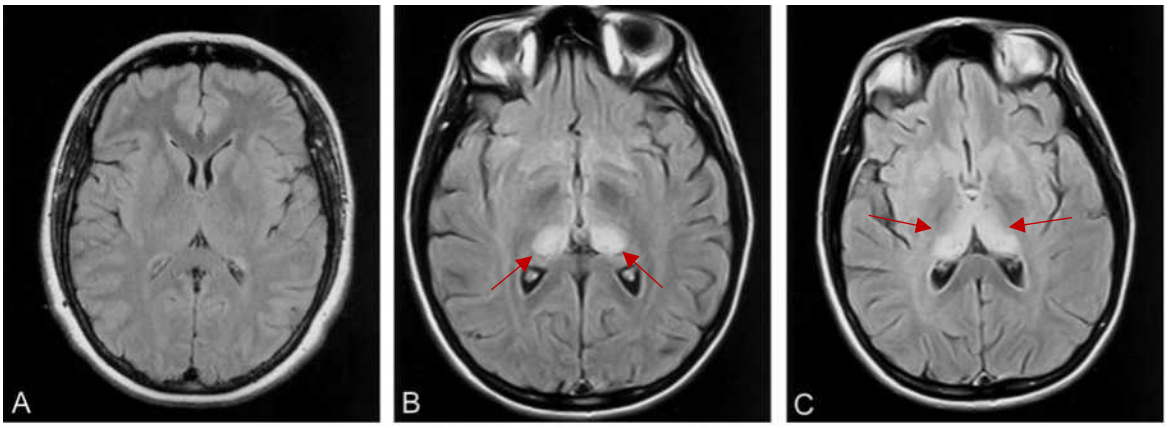

A, Normal FLAIR image at the level of the basal ganglia shows the thalamus is normally isointense or slightly hypointense relative to the putamen. This appearance is depicted with most sequences, particularly the FLAIR sequence.
B, Pulvinar sign of vCJD. FLAIR image shows marked, symmetrical hyperintensity of the pulvinar (posterior) thalamic nuclei. In this case, the pulvinar signal intensity was scored as grade 4 by both observers.
C, "Hockey-stick" sign of vCJD. FLAIR image shows symmetrical pulvinar and dorsomedial thalamic nuclear hyperintensity. This combination gives a characteristic "hockey-stick" appearance and was present in 93% of cases with FLAIR imaging.

Figura 19. Adattata da Collie et al. 2003

Non potendo adottare un protocollo diagnostico sovrapponibile a quello delle altre malattie da proni, vista la scarsa sensibilità e specificità delle metodiche "classiche", sono stati proposti criteri diagnostici "personalizzati" con nuove tecniche strumentali che sfruttano le conoscenze acquisite circa la modalità di trasmissione di malattia. Come forma infettiva, infatti, attraversa fasi di diffusione plasmatica e replicazione linfonodale che hanno, giustamente, portato all'ipotesi di poter dosare la concentrazione della proteina nel sangue e negli altri tessuti biologici coinvolti. La presenza della proteina nel sangue ha causato, in cinque casi documentati, la trasmissione della malattia mediante trasfusione di sangue (Llewelyn et al. 2004, Peden et al 2004, Wilson et al 2004, Wroe et al. 2006).

Criteri diagnostici di vCJD:

● **Definita**: conferma neuropatologica di vCJD nel contesto di una sindrome neuropsichiatrica

● **Probabile**: disordine neuropsichiatrico progressivo + biopsia tonsillare positiva.

● In assenza di biopsia tonsillare, la diagnosi probabile di vCJD richiede:

• un disordine neuropsichiatrico progressivo; **e**

• durata di malattia >6 mesi; **e**

• esami di laboratorio di routine che non suggeriscono diagnosi alternativa; **e**

• assenza di eventuale esposizione iatrogena; **e**

• assenza in anamnesi familiare di casi di malattia da prioni; **e**

• Quattro delle cinque seguenti caratteristiche: precoci caratteristiche psichiatriche, sintomi sensitivo-sensoriali persistenti, atassia, un disordine del movimento tra mioclono, corea o distonia, demenza; **e**

• iperintensità del pulvinar bilaterale (MRI); **e**

• assenza di PSWCs

● **Possibile**: richiede tutte le caratteristiche della probabile vCJD con l'eccezione del reperto neuroradiologico

La PrP^{Sc} si porta dall'intestino al SNC lungo due distinte vie neuroanatomiche. L'agente si replica nei tessuti linfoidi associati all'intestino (GALT) e può quindi diffondere agli altri organi linfoidi, incluso la milza. Da questa, l'agente può diffondere, seguendo le fibre simpatiche del nervo splancnico, alla colonna intermedio-laterale (IML) del midollo spinale toracico e, quindi, al cervello in direzione caudo-craniale lungo il midollo. La diffusione diretta dall'intestino al SNC può verificarsi anche lungo le fibre parasimpatiche del nervo vago, verso il nucleo motore del vago (DMNV) all'interno del midollo.

Le attuali 2 tecniche di ricerca della PrP^{Sc} nei tessuti biologici sono:

- **L'analisi del tessuto tonsillare**: biopsia con successiva digestione enzimatica e immunoblot per definire il tipo di proteina. Questa è la metodica con la maggiore affidabilità diagnostica

- **L'analisi di sangue e urine**: grazie alla tecnica di Protein Misfolding Cyclic Amplification (PMCA), è possibile riconoscere piccole quantità di proteina prionica all'interno di questi campioni biologici (ad oggi, però, non ancora utilizzata nei criteri diagnostici).

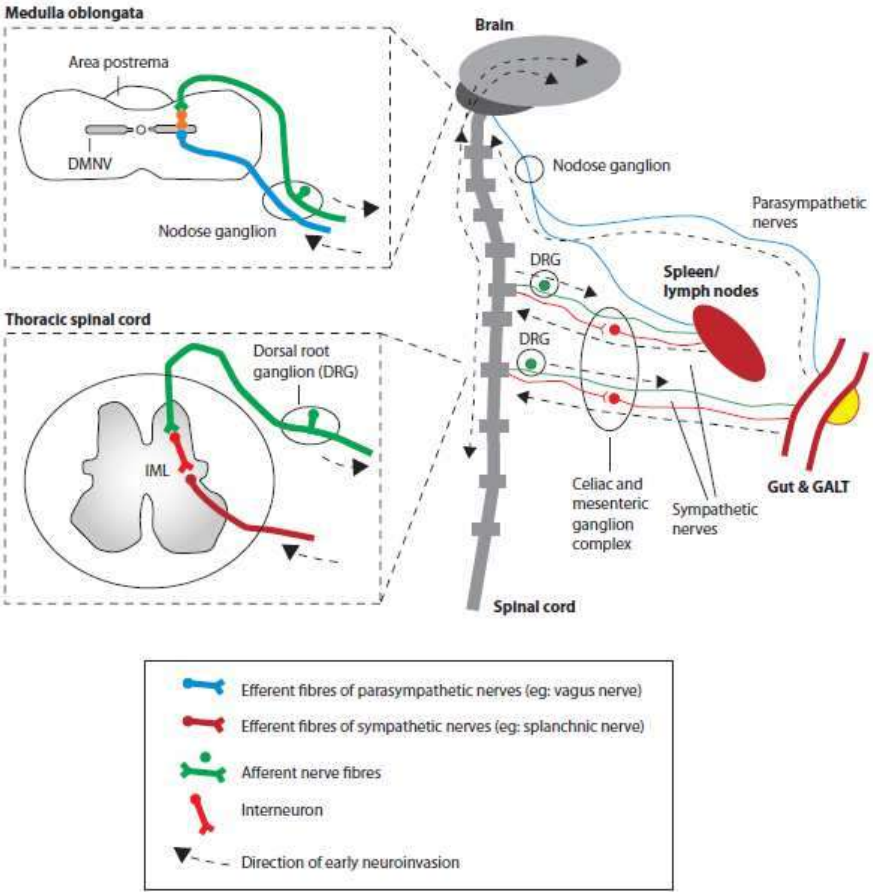

Figura 20. Meccanismo infettivo della vCJD, Greenfield 2015.

III-a.2. Forme iatrogene

L'ipotesi di una trasmissione neurochirurgica venne per la prima volta suggerita da Nevin et al. nel 1960, quando si accorse che 3 individui, sottoposti ad intervento neurochirurgico nello stesso ospedale, dove venivano praticate biopsie cerebrali in pazienti con CJD, avevano sviluppato, a distanza di 18-24 mesi dall'intervento, una malattia da prioni. Bisogna però attendere una quindicina d'anni per la pubblicazione del primo vero caso di iCJD. Nel 1974, infatti, Duffy et al. riportarono lo sviluppo di CJD in un paziente sottoposto a trapianto di cornea, prelevata da cadavere deceduto per malattia da prioni (sottoposta a conferma neuropatologica). Nel 1977 Bernoulli et al. descrissero 2 casi di CJD, verosimilmente trasmessi attraverso l'utilizzo di elettrodi EEG, intracerebrali, contaminati. La conferma della possibilità di trasmettere la malattia tramite tale procedura invasiva fu ottenuta da Brown et al. nel 1992 in animali da laboratorio mediante l'impianto di elettrodi

contaminati. Risale, invece, al 1985 la prima descrizione di iCJD da ormone della crescita ("human-pituitary-derived" hGH), di derivazione umana (Gibbs et al. 1985). Il tempo di incubazione (nelle casistiche da hGH) variava dai 5 ai 30 anni (United States Pubblic Health Service). La iCJD da trapianto di dura madre venne, invece, portata alla luce nel 1987 (Prichard et al. 1987) e, da allora, sono stati descritti più di 60 casi con un periodo di incubazione che varia da 1 a 14 anni (Centers for Disease Control and Prevention).

III-a.2. caratteristiche cliniche e di laboratorio

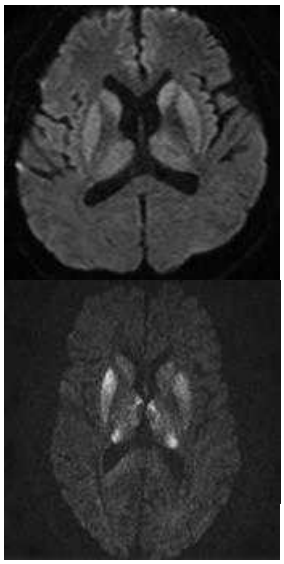

La principale caratteristica clinica è un progressivo disturbo della deambulazione caratterizzato da atassia, che spesso resta l'unico dato patologico fino alle fasi avanzate. Nelle forme hGH-iCJD è più frequente il riscontro di altri segni e sintomi, associati al disturbo atassico; sono stati descritti tremore, sonnolenza diurna, mioclono, cefalea, progressivo declino cognitivo e soprattutto disestesia e iperalgesia confinata agli arti inferiori. L'iperintensità talamica evidente in MRI, spesso accompagnata da quella del caudato e del putamen, è una caratteristica anche delle forme iatrogene (**Figura 21**). La sensibilità dell'EEG è scarsa, in quanto quasi mai si rilevano le PSWCs. Pochi sono i dati disponibili in merito alla ricerca delle proteine nel liquido cefalorachidiano.

Figura 21. In alto MRI-pattern di CJD da trapianto di dura madre; in basso hGH CJD. Manix, 2015

Breve descrizione di due forme di malattia da prioni di più recente scoperta

1. Proteinopatia Variabilmente Sensibile alla Proteasi (VPSPr)

Il nome di questa forma di malattia da prioni deriva da una variabile sensibilità della proteina prionica scrapie alla digestione enzimatica con Proteinasi K, con conseguente aspetto a "multiple bande" all'immunoblotting. Questa forma è la variante sporadica di più recente scoperta (Gambetti et al. 2008) e rappresenta circa il 2% delle sCJD. La VPSPr, più delle altre forme, è l'esempio di come il polimorfismo al codone 129 influenzi sia il rischio, sia gli aspetti clinici della malattia da prioni. La frequenza dei genotipi al codone 129 è, infatti, invertita rispetto alla popolazione generale: gli omozigoti MM rappresentano il 12%, gli eterozigoti MV rappresentano il 26% e gli omozigoti VV il 62% (Puoti et al. 2012). Nella popolazione caucasica di riferimento, gli omozigoti VV sono solo l'8%, 49% gli eterozigoti MV e 43% gli omozigoti MM, mentre nei soggetti affetti dalla classica forma "sCJD", la percentuale cambia nuovamente: 19% VV, 11% MV, e 70% MM.

La VPSPr ha un'età media di esordio più alta rispetto alle forme sporadiche e, soprattutto, una durata di malattia nettamente maggiore, raggiungendo picchi di 6 anni. La triade sintomatologica della malattia è costituita da un deterioramento cognitivo con disturbi psichiatrici-comportamentali e del linguaggio. Col progredire della malattia, diviene sempre più evidente il coinvolgimento della componente motoria con segni extrapiramidali ed atassia. A causa di un decorso clinico che, per la sua lenta progressione, si discosta parecchio dalle classiche CJD, questa forma di malattia da prioni

è quella che tra tutte crea i maggiori problemi nella diagnostica differenziale. Soggetti con questa patologia ricevono spesso erronee diagnosi di malattia d'Alzheimer, idrocefalo normoteso, demenza frontotemporale o a Corpi di Lewy. Questo rappresenta il motivo per il quale si crede che la reale prevalenza di questa malattia sia, ad oggi, molto sottostimata.

2. Una nuova entità geneticamente determinata

Nel 2013 (Mead et al. 2013) venne descritta, in una famiglia inglese, una nuova forma, geneticamente trasmessa, di malattia da prioni, caratterizzata da diarrea e neuropatia autonomica-sensitiva. Tutti i membri familiari affetti presentavano, già dalla quarta decade di vita, multiple scariche, pluriquotidiane e anche notturne, di diarrea acquosa con gonfiore addominale e cospicua perdita di peso. Questo aveva portato spesso ad erronea diagnosi di colon irritabile o morbo di Crohn. Inoltre, la denervazione vescicale determinava una marcata ritenzione urinaria, che obbligava il paziente all'autocateterismo intermittente. Negli anni successivi (dai 50 anni circa), diventavano tipici i disturbi della memoria e delle funzioni esecutive. Nelle fasi più avanzate, potevano comparire anche manifestazioni epilettiche. Depositi amiloidi di proteina prionica sono stati rinvenuti sistemicamente, soprattutto nell'intestino e nei nervi periferici. Il Sistema Nervoso Centrale ha mostrato placche amiloidi da PrP con angiopatia amiloide e segni di taupatia. L'analisi genetica ha evidenziato una nuova mutazione in posizione PRNP Y163X con Valina al codone 129. La digestione enzimatica e l'immunoblotting hanno rivelato un pattern di insolita resistenza alla proteinasi K.

Terapia

Ad oggi, purtroppo, non esiste una terapia efficace per la malattia da prioni. L'unico trattamento possibile è affrontare, mediante un adeguato supporto medico-assistenziale, i peggioramenti clinici che, inevitabilmente, accompagneranno l'avanzare della malattia. Per di più, nelle forme genetiche, i familiari del probando dovranno essere indirizzati al counseling genetico.

Data l'eterogeneità, la breve durata e, soprattutto, la rarità della malattia, che mette a disposizione una numerosità campionaria fin troppo esigua perché si ottengano risultati statisticamente significativi, nessuno degli studi farmacologici finora effettuati ha dimostrato una reale efficacia terapeutica. I quattro trattamenti, su cui si era più o meno recentemente riposta una certa speranza, non hanno fatto fede alle loro promesse:

- **La Flupirtina,** somministrata (su un campione totale di 28 CJD, divisi in due gruppi: Flipirtine vs placebo) ad un dosaggio di 300-400 mg/die per una media di 29 giorni, non modificava il tempo medio di sopravvivenza della malattia. Da sottolineare, però, un trend di miglioramento, in assenza di significatività statistica, delle performance cognitive nel gruppo trattato. (Otto et al .2004);
- **La Quinacrina,** protagonista di un trial clinico di 54 CJD sporadiche, in cui i soggetti trattati mostravano un più lento declino cognitivo rispetto al placebo, senza modificare la durata della malattia. (Geschwind et al. 2013);

- **La Doxiciclina**, che ha beneficiato del trial clinico con il più grande numero di osservazioni, 121 pazienti affetti da CJD, ha dato alcun beneficio sulla sopravvivenza. (Varges et al. 2017);
- **Pentosano polisolfato,** composto eparinoide in grado di interferire con il ripiegamento della PrP, è attualmente l'unico ad aver dimostrato un lieve aumento di sopravvivenza, tuttavia, senza effetti positivi sulle caratteristiche cliniche del paziente. (Bone et al. 2008).

Per quanto concerne il trattamento sintomatico, il mioclono è probabilmente quello su cui, ad oggi, si sono ottenuti i migliori risultati farmacologici. Il Clonazepam, così come il Valproato e il Levetiracetam, si sono dimostrati delle buone opzioni terapeutiche.

Bibliografia

Appleby BS, Appleby KK, Crain BJ, et al. Characteristics of established and proposed sporadic Creutzfeldt-Jakob disease variants. Arch Neurol 2009; 66:208

Bendheim PE, Brown HR, Rudelli RD, et al. Nearly ubiquitous tissue distribution of the scrapie agent precursor protein. Neurology. 1992;42(1):149-156. doi:10.1212/wnl.42.1.149

Bernoulli C, Sigfried J, Baungarten G et al. (1977). Danger of accidental person to person transmission of Creutzfeldt–Jakob disease by surgery. Lancet 1: 478–479.

Bone I, Belton L, Walker AS, Darbyshire J. Intraventricular pentosan polysulphate in human prion diseases: an observational study in the UK. Eur J Neurol 2008; 15:458.

Bortone E, Bettoni L, Giorgi C, et al. Reliability of EEG in the diagnosis of Creutzfeldt-Jakob disease. Electroencephalogr Clin Neurophysiol 1994; 90:323.

Brown P, Preece MA, Will RG (1992). 'Friendly fire' in medicine: hormones, homografts, and Creutzfeldt–Jakob disease. Lancet 340: 24–27

Büeler H, Fischer M, Lang Y, Bluethmann H, Lipp HP, DeArmond SJ, et al: Normal development and behaviour of mice lacking the neuronal cell-surface PrP protein. Nature356:577–582, 1992

Centers for Disease Control and Prevention: Creutzfeldt- Jakob disease associated with cadaveric dura mater grafts -- Japan, January 1979-May 1996. MMWR Morb Mortal Wkly Rep 46:1066–1069, 1997

Chapman T, McKeel DW Jr, Morris JC. Misleading results with the 14-3-3 assay for the diagnosis of Creutzfeldt-Jakob disease. Neurology 2000; 55:1396.

Collins SJ, Sanchez-Juan P, Masters CL, et al. Determinants of diagnostic investigation sensitivities across the clinical spectrum of sporadic Creutzfeldt-Jakob disease. Brain 2006; 129:2278.

Creutzfeldt, H. G. Z. ges. Neurol. Psychiatr. 57, 1–18 (1920).

de Priester JA, Jansen GH, de Kruijk JR, Wilmink JT. New MRI findings in Creutzfeldt-Jakob disease: high signal in the globus pallidus on T1-weighted images. Neuroradiology 1999; 41:265.

Donald A. Collie, David M. Summers, Robin J. Sellar, James W. Ironside, Sarah Cooper, Martin Zeidler, Richard Knight and Robert G. Will; American Journal of Neuroradiology September 2003, 24 (8) 1560-1569;

Duffy P, Wolf J, Collins G et al. (1974). Possible person-toperson transmission of Creutzfeldt–Jakob disease. N Engl J Med 290: 692–693.

Editorial team. Fourth case of transfusion-associated vCJD infection in the United Kingdom. Euro Surveill 2007; 12:E070118.4.

Eisenmenger L, Porter MC, Carswell CJ, et al. Evolution of Diffusion-Weighted Magnetic Resonance Imaging Signal Abnormality in Sporadic Creutzfeldt-Jakob Disease, With Histopathological Correlation. JAMA Neurol 2016; 73:76.

Fragoso DC, Gonçalves Filho AL, Pacheco FT, et al. Imaging of Creutzfeldt-Jakob Disease: Imaging Patterns and Their Differential Diagnosis. Radiographics 2017; 37:234.

Franceschini A, Baiardi S, Hughson AG, et al. High diagnostic value of second generation CSF RT-QuIC across the wide spectrum of CJD prions. Sci Rep 2017; 7:10655.

Gambetti P, Dong Z, Yuan J, et al. (June 2008). "A novel human disease with abnormal prion proteining sensitive to protease". Ann. Neurol. 63 (6): 697–708.

Geschwind MD, Kuo AL, Wong KS, et al. Quinacrine treatment trial for sporadic Creutzfeldt-Jakob disease. Neurology 2013; 81:2015.

Geschwind MD. Prion Diseases. Continuum (Minneap Minn). 2015;21(6 Neuroinfectious Disease):1612-1638. doi:10.1212/CON.0000000000000251

Gibbs CJJ, Joy A, Heffner DOR et al. (1985). Clinical and pathological features and laboratory confirmation of Creutzfeldt–Jakob disease in a recipient of pituitaryderived human growth hormone. 313: 734–738.

Green AJE, Zanusso G. Prion protein amplification techniques. Handb Clin Neurol 2018; 153:357.

Heath CA, Cooper SA, Murray K, et al. Diagnosing variant Creutzfeldt-Jakob disease: a retrospective analysis of the first 150 cases in the UK. J Neurol Neurosurg Psychiatry 2011; 82:646.

https://www.cdc.gov/prions/cjd/diagnostic-criteria.html

Imran, M., Mahmood, S. An overview of animal prion diseases. Virol J 8, 493 (2011). https://doi.org/10.1186/1743-422X-8-493

Jakob, A. D. Z. Nervenheilk. 70, 132–146 (1921a).

Jakob, A. Med. Klin. 17, 382–386 (1921c).

Jakob, A. Monogr. Gesamtgeb. Neurol. Psychiatr. 37, 215–345 (1923).

Jakob, A. Z. ges. Neurol. Psychiatr. 64, 147–228 (1921b).

Jakob, A. Z. ges. Neurol. Psychiatr. 64, 174–175 (1921).

Klin Wochenschr 1:1817–1819, 1922

Kong Q, Surewicz WK, Petersen RB, et al. Inherited prion diseases. In: Prion biology and disease, 2nd ed, Prusiner SB (Ed), Cold Spring Harbor Laboratory Press, New York 2004. p.673.

Krasnianski A, Bartl M, Sanchez Juan PJ, et al. Fatal familial insomnia: Clinical features and early identification. Ann Neurol 2008; 63:658.

Krasnianski A, Sanchez Juan P, Ponto C, et al. A proposal of new diagnostic pathway for fatal familial insomnia. J Neurol Neurosurg Psychiatry. 2014;85(6):654-659. doi:10.1136/jnnp-2013-305978

Kretzschmar HA, Kufer P, Riethmüller G, et al. Prion protein mutation at codon 102 in an Italian family with Gerstmann-Sträussler-Scheinker syndrome. Neurology 1992; 42:809.

Ladogana A, Puopolo M, Poleggi A, et al. High incidence of genetic human transmissible spongiform encephalopathies in Italy. Neurology 2005; 64:1592.

Liao YC, Lebo RV, Clawson GA, Smuckler EA: Human prion protein cDNA: molecular cloning, chromosomal mapping, and biological implications. Science 233:364–367, 1986

Llewelyn CA, Hewitt PE, Knight RS, et al. Possible transmission of variant Creutzfeldt-Jakob disease by blood transfusion. Lancet 2004; 363:417.

Manix M, Kalakoti P, Henry M, Thakur J, Menger R, Guthikonda B, Nanda A. Creutzfeldt-Jakob disease: updated diagnostic criteria, treatment algorithm, and the utility of brain biopsy. Neurosurg Focus. 2015 Nov.

Max, D. T. (2007). The Family that Couldn't Sleep: A medical mystery. New York: Random House Trade Paperbacks.

Mead S, Gandhi S, Beck J, et al. A novel prion disease associated with diarrhea and autonomic neuropathy [published correction appears in N Engl J Med. 2014 Jan 9;370(2):188. Gallujipali, Dillip [corrected to Gajulapalli, Dilip]]. N Engl J Med. 2013;369(20):1904-1914.

Mead S, Rudge P. CJD mimics and chameleons. Pract Neurol. 2017;17(2):113-121. doi:10.1136/practneurol-2016-001571

Medori R, Tritschler HJ, LeBlanc A, et al. Fatal familial insomnia, a prion disease with a mutation at codon 178 of the prion protein gene. N Engl J Med 1992; 326:444.

Meissner B, Westner IM, Kallenberg K, et al. Sporadic Creutzfeldt-Jakob disease: clinical and diagnostic characteristics of the rare VV1 type. Neurology 2005; 65:1544.

Muayqil T, Gronseth G, Camicioli R. Evidence-based guideline: diagnostic accuracy of CSF 14-3-3 protein in sporadic Creutzfeldt-Jakob disease: report of the guideline development subcommittee of the American Academy of Neurology. Neurology 2012; 79:1499.

Nevin S, McMenemey WH, Behrman S et al. (1960). Subacute spongiform encephalopathy-a subacute form of encephalopathy attributable to vascular dysfunction (spongiform cerebral atrophy). Brain 83: 519–563.

Otto M, Cepek L, Ratzka P, et al. Efficacy of flupirtine on cognitive function in patients with CJD: A double-blind study. Neurology 2004; 62:714.

Parchi P, Giese A, Capellari S, et al. Classification of sporadic Creutzfeldt-Jakob disease based on molecular and phenotypic analysis of 300 subjects. Ann Neurol. 1999;46(2):224-233.

Peden AH, Head MW, Ritchie DL, et al. Preclinical vCJD after blood transfusion in a PRNP codon 129 heterozygous patient. Lancet 2004; 364:527.

Prichard J W, Thadani V, Kalb R.et al Rapidly progressive dementia in a patient who received a cadaveric dura mater graft. Morb Mortal Wkly Report 19873449–55

Prusiner SB (April 1982). “Novel proteinaceous infectious particles cause scrapie”. Science. 216 (4542); 136-144.

Prusiner SB: Prions. Proc Natl Acad Sci U S A 95:13363– 13383, 1998

Puoti G, Bizzi A, Forloni G, Safar JG, Tagliavini F, Gambetti P. Sporadic human prion diseases: molecular insights and diagnosis [published correction appears in Lancet Neurol. 2012 Oct;11(10):841]. Lancet Neurol. 2012;11(7):618-628. doi:10.1016/S1474-4422(12)70063-7

Qina T, Sanjo N, Hizume M, et al. Clinical features of genetic Creutzfeldt-Jakob disease with V180I mutation in the prion protein gene. BMJ Open 2014; 4:e004968.

Ritchie DL, Ironside JW. Neuropathology of Human Prion Diseases. Prog Mol Biol Transl Sci. 2017;150:319-339. doi:10.1016/bs.pmbts.2017.06.011

Satoh J, Kurohara K, Yukitake M, Kuroda Y. The 14-3-3 protein detectable in the cerebrospinal fluid of patients with prion-unrelated neurological diseases is expressed constitutively in neurons and glial cells in culture. Eur Neurol 1999; 41:216.

Schröter A, Zerr I, Henkel K, et al. Magnetic resonance imaging in the clinical diagnosis of Creutzfeldt-Jakob disease. Arch Neurol 2000; 57:1751.

Skillbäck T, Rosén C, Asztely F, et al. Diagnostic performance of cerebrospinal fluid total tau and phosphorylated tau in Creutzfeldt-Jakob disease: results from the Swedish Mortality Registry. JAMA Neurol 2014; 71:476.

Spencer MD, Knight RS, Will RG. First hundred cases of variant Creutzfeldt-Jakob disease: retrospective case note review of early psychiatric and neurological features. BMJ 2002; 324:1479.

Spielmeyer W: Die histopathologische Forschung in der Psychiatrie.

Stoeck K, Sanchez-Juan P, Gawinecka J, et al. Cerebrospinal fluid biomarker supported diagnosis of Creutzfeldt-Jakob disease and rapid dementias: a longitudinal multicentre study over 10 years. Brain 2012; 135:3051.

Takada LT, Kim MO, Cleveland RW, Wong K, Forner SA, Gala II, Fong JC, Geschwind MD. Genetic prion disease: Experience of a rapidly progressive dementia center in the United States and a review of the literature. Am J Med Genet B Neuropsychiatr Genet. 2017 Jan;174(1):36-69.

United States Public Health Service: Public Health Service Interagency Coordinating Committee Report on Human Growth Hormone and CJD. Washington, DC: US Public Health Service, 1997, Vol 14, pp 1–11

Uttley L, Carroll C, Wong R, Hilton DA, Stevenson M. Creutzfeldt-Jakob disease: a systematic review of global incidence, prevalence, infectivity, and incubation. Lancet Infect Dis. 2020;20(1):e2-e10. doi:10.1016/S1473-3099(19)30615-2

Varges D, Manthey H, Heinemann U, et al. Doxycycline in early CJD: a double-blinded randomised phase II and observational study. J Neurol Neurosurg Psychiatry 2017; 88:119.

Wadsworth Jonathan DF, Andrew F Hill, Jonathan A Beck, John Collinge, Molecular and clinical classification of human prion disease, British Medical Bulletin, Volume 66, Issue 1, June 2003, Pages 241–254

Wadsworth JD, Asante EA, Desbruslais M, et al. Human prion protein with valine 129 prevents expression of variant CJD phenotype. Science. 2004;306(5702):1793-1796. doi:10.1126/science.1103932

Wilson K, Ricketts MN. Transfusion transmission of vCJD: a crisis avoided? Lancet 2004; 364:477.

Wroe SJ, Pal S, Siddique D, et al. Clinical presentation and pre-mortem diagnosis of variant Creutzfeldt-Jakob disease associated with blood transfusion: a case report. Lancet 2006; 368:2061.

Zeidler M, Johnstone EC, Bamber RW, et al. New variant Creutzfeldt-Jakob disease: psychiatric features. Lancet 1997; 350:908.

Zeidler M, Sellar RJ, Collie DA, et al. The pulvinar sign on magnetic resonance imaging in variant Creutzfeldt-Jakob disease. Lancet 2000; 355:1412.

Zerr I, Bodemer M, Gefeller O, et al. Detection of 14-3-3 protein in the cerebrospinal fluid supports the diagnosis of Creutzfeldt-Jakob disease. Ann Neurol 1998; 43:32.

In copertina: Stanley B. Prusiner riceve a Stoccolma nel 1997 il premio Nobel dal Re Gustavo di Svezia